УДК 612.017.1:616.71-003.93

МАЛЬПОЗИЦИЯ ВИНТОВ ПРИ ТРАНСПЕДИКУЛЯРНОЙ ФИКСАЦИИ ПОЗВОНОЧНИКА ПОГРУЖНЫМИ КОНСТРУКЦИЯМИ И ЕЁ ПРОФИЛАКТИКА

[1]Бердюгин К.А., [1]Чертков А.К., [1]Штадлер Д.И., [2]Климов М.Е., [2]Бердюгина О.В., [1]Бетц А.Е., [1]Гусев Д.А., [1]Новицкая Е.В.

[1]ГБОУ ВПО «Уральская государственная медицинская академия Минздравсоцразвития России», Екатеринбург, e-mail: berolga73@rambler.ru;

[2]ФБУ «Уральский НИИ фтизиопульмонологии Минздравсоцразвития России», Екатеринбург

Транспедикулярная фиксация позвоночника погружными конструкциями – самый современный метод оперативного лечения повреждений и заболеваний позвоночника. Несмотря на широкое распространение и кажущуюся простоту и доступность методик транспедикулярной фиксации, данные операции имеют значительное число осложнений и ошибок. Самой серьезной из них является мальпозиция транспедикулярных винтов. Выделяют латеральную, медиальную мальпозицию, перфорацию винтом передней грани позвонка, выход винта в выше- или нижележащий межпозвонковый диск. Следствием мальпозиции является необходимость повторной операции. Нами предложен ряд способов профилактики мальпозиции с применением оригинальных устройств, защищенных Патентами России. В результате их применения мальпозиции резьбовых винтов полностью прекратились.

Ключевые слова: перелом позвоночника, транспедикулярная фиксация, мальпозиция

MALPOSITION OF SCREWS IN TRANSPEDICULAR FIXATION OF SPINE AND ITS PROPHILACSY

[1]Berdyugin K.A., [1]Chertkov A.K., [1]Stadler D.I., [2]Klimov M.E., [2]Berdyugina O.V., [1]Bets A.E., [1]Gusev D.A., [1]Novitskaya E.V.

[1]Ural state medical academy, Yekaterinburg, e-mail: berolga73@rambler.ru;

[2]Ural scietyphic-research institute of physiopulmonology, Yekaterinburg

Transpedicular fixation of spine is the most modern method of operation treatment of fractures and diseases of spine. Out look of wide spreading and seeming simplicity of transpedicular fixation, thus operation has a great number of complications and unsatisfactory results. The most serious complication is malposition of transpedicular screws. We distinguish lateral, medial malposition, perforation of vertebral body and way out of screw in upper and low interbody disc. As a result of malposition we have a indispensable operation. We offer some methods of prophylacsy of malposition with employing of original instruments, which protect by Patents of Russia. As a result we don't have a malposition of transpedicular screws in our practice.

Keywords: fracture of spine, transpedicular fixation, malposition

Разработка многочисленных вариантов остеосинтеза позвоночника – одно из наиболее значительных достижений в травматологии и ортопедии последних трёх десятилетий. Начавшись с фиксации проволокой остистых отростков, остеосинтез задних отделов позвоночника продолжил свое развитие. Уже в 80-е годы прошлого века насчитывались десятки конструкций, позволявших осуществлять фиксацию позвоночника за остистые и поперечные отростки, дуги позвонков. Неудовлетворенность результатами проводимого лечения заставила ученых продолжить поиски оптимальных методов фиксации.

Развитие транспедикулярной фиксации позвоночника погружными конструкциями – пластинами (Roy-Camille, 1976) привело к созданию аппаратов внешней фиксации различных модификаций. Время применения внеочагового остеосинтеза смело можно назвать эпохой в развитии позвоночной хирургии. Применение аппаратов впервые позволило полностью устранить не только деформации, полученные в результате «свежих» переломов, но и застарелые деформации позвоночника (Лавруков А.М., Томилов А.Б., 2002). Применение эффекта Илизарова позволило формировать индуцированный костный блок на уровне поврежденного двигательного сегмента за счет оссификации передней продольной связки, а стабильная фиксация позвоночника – создать полноценные условия для сращения позвонка. Тем не менее любой, даже самый передовой метод оперативного лечения имеет осложнения и неудовлетворительные исходы. Это и воспалительные осложнения: поверхностное нагноение мягких тканей вокруг стержней конструкции, формирование спондилита; мальпозиции стержней и связанная с этим вторичная неврологическая симптоматика, несращения в зоне проведения переднего спондилодеза и другие (Прудникова О.Г. с соавт., 2008). Наличие таковых при применении аппарата внешней фиксации подтолкнуло исследователей к созданию нового способа оперативного лечения – транспедикулярной фиксации позвоночника

погружными конструкциями (Усиков В.Д., 2006).

Общепризнанными достоинствами транспедикулярной фиксации (ТПФ) являются малая травматичность вмешательства, возможность полной интраоперационной коррекции деформации, закрытая декомпрессия позвоночного канала, стабильная фиксация (Афаунов А.А. с соавт., 2008), ранняя активизация пациента, создание благоприятных условий для формирования сращения позвонка или костного блока. Однако и в случае с ТПФ оперативное лечение может иметь неудовлетворительные результаты. Так, Валеев Е.К., Валеев И.Е. (2005) отмечают, что инфекционные осложнения при применении погружных конструкций встречаются в 13% случаев, а неврологические – в 21%. В.А. Маклаков, Н.Е. Устюжанцева (2006) отмечали переломы элементов конструкций – винтов и стержней – в 11% случаев. Эти данные совпадают с данными зарубежных источников. Так, Wiberg J. и Hennig R. (1993) отмечали наличие неврологической симптоматики как осложнения оперативного приема у 15% пациентов, а Davne S.H. и Myers D.L. (1992) выявили мальпозицию резьбового транспедикулярного винта у 13,7% пациентов.

Цель исследования: выявление частоты и особенностей мальпозиции резьбовых транспедикулярных винтов как одной из наиболее значимых проблем современной позвоночной хирургии.

Материал и методы исследования

В группу исследования вошли 22 пациента с переломами поясничного отдела позвоночника, причем локализация перелома у всех пострадавших была на уровне L1, из них мужчин – 13; женщин – 9. Всем больным произведено клиническое, рентгенологическое, КТ или МРТ-исследование. Распределение переломов позвонков по классификации АО представлено в таблице.

Распределение переломов позвонков по классификации АО

Повреждения типа А		Повреждения типа В		Повреждения типа С	
Тип	Количество пациентов	Тип	Количество пациентов	Тип	Количество пациентов
А.1.1	2	В.1.1.1.	1	С.1.1.	2
А.1.2.1.	6	В.1.1.2.	1	–	–
А.1.3.	1	В.1.2.	1	–	–
А.2.1.	2	В.2.1.	1	–	–
А.2.3.	1	В.3.1.1.	1	–	–
А.3.2.1.	2	–	–	–	–
А.3.3.1.	1	–	–	–	–
Итого		–	5	–	2

У всех больных оценены результаты законченного лечения.

Жалобы на боль в области перелома предъявляли все пациенты, при осмотре изменение физиологических изгибов позвоночника за счет усиления грудного кифоза, уплощения поясничного лордоза и напряжение длиннейших мышц спины у 100% больных. При пальпации выстояние остистого отростка сломанного позвонка (симптом «пуговки») отмечено у 80% больных, симптом «звонка», боль при пальпации паравертебральных точек на уровне перелома у 100%. Осевая нагрузка усиливала боль в проекции сломанного позвонка у 80% пациентов. Симптомы натяжения Ласега и Казакевича положительны у 80% больных.

На момент получения травмы возраст больных составлял от 16 до 60 лет. Средний срок после травмы составил 13 ± 2,65 суток. Показаниями к оперативному лечению стали наличие клиновидной деформации позвонка более 1\3, локальная кифотическая деформация, наличие вертебро-медуллярного конфликта 2 степени.

Всем больным произведен остеосинтез позвоночника транспедикулярной конструкцией.

Результаты исследования и их обсуждение

По итогам обследования пациентов в интересующее нас осложнение – мальпозиция резьбовых винтов выявлена у 2 пациентов (9%). Данный показатель укладывается в общие показатель по данным литературы, однако серьезной проблемой является то, что за каждым таким осложнением стоит необходимость повторной операции по переведению конструкции. Если же оперативный прием завершить удалением металлофиксатора, то исходом оперативного лечения станет рецидив клиновидной деформации позвонка и кифотической деформации позвоночного двигательного сегмента до исходного дооперационного уровня. Наглядным примером данного тезиса становятся рис. 1–2, где представлена мальпозиция резьбового винта в вышележащий межпозвонковый диск. Следует отметить, что данная мальпозиция не является интраоперационной, а возникла вследствие перфорации верхней замыкательной пластинки позвонка в послеоперационном периоде. Причиной этого послужило резкое снижение минеральной плотности костной ткани позвонка – остеопороз. Пациенту было произведено удаление металлофиксатора и, как следствие, получен рецидив всех видов деформации позвоночника до исходного дооперационного уровня. Следует отметить что данная ситуация связана с погрешностью дооперационного планирования, когда не был учтен системный остеопороз. На рис. 3 представлена МРТ данного пациента, где четко прослеживается латеральное экстрапедикулярное проведение резьбовых винтов. Таким образом, исходно имеются технические погрешности в про-

ведении оперативного приема в частности, и в целом неверное планирование оперативного приема.

Однако наиболее серьезным в плане негативных последствий для пациента является медиальное экстрапедикулярное проведение резьбовых винтов, когда элементы конструкции выстоят в позвоночный канал (рис. 4). В данной клинической ситуации у больного развилась прогрессирующая вялая параплегия нижних конечностей, нарушение функции тазовых органов.

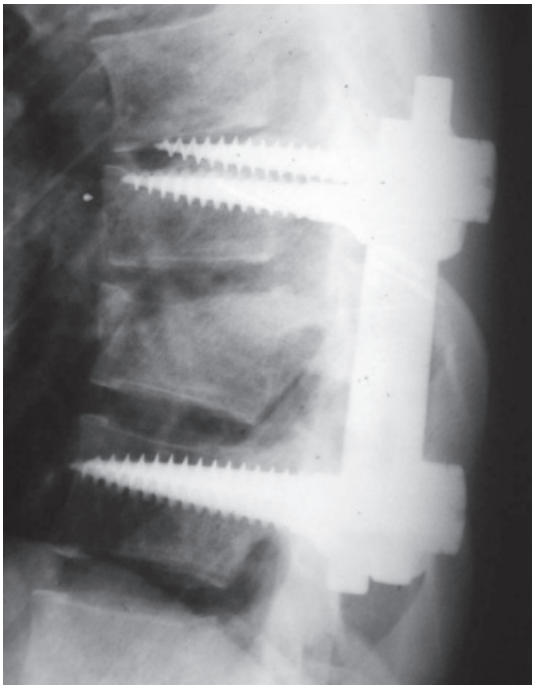

Рис. 1. На рентгенограмме в послеоперационном периоде определяется выстояние резьбовых винтов из тела позвонка в диск. Учитывая признаки остеопороза позвоночника, с этим обстоятельством и связывается миграция металлоконструкций

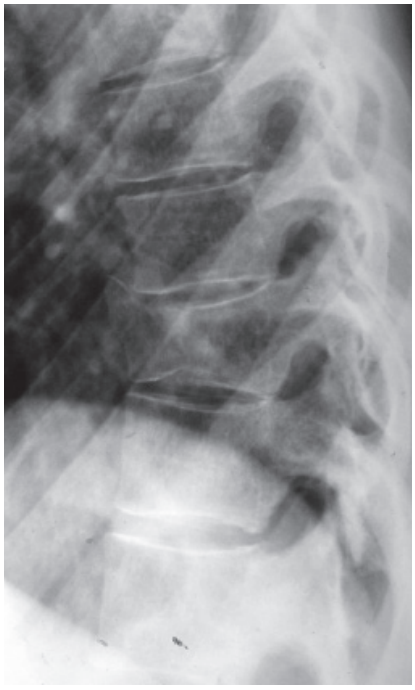

Рис. 2. Удален металлофиксатор. Клиновидная деформация позвонка и кифотическая деформация рецидивировала до исходного дооперационного уровня

Для выявления причин полученных неудовлетворительных результатов следует классифицировать все возможные ошибки и осложнения. К тактическим ошибкам относятся: недооценка плотности фиксируемого(-ых) позвонка(-ов); отступление от биомеханически обоснованного варианта компоновки устройства, недоучтенные индивидуальные особенности позвонка. К техническим ошибкам относятся: проведение резьбовых винтов вне дужек позвонков и выход их за пределы тела позвонка; использование резьбовых винтов, не соответствующих как в сторону увеличения, так и уменьшения максимальному поперечному размеру ножек дужек позвонка; многократное формирование канала для резьбового винта; недостаточная адаптация продольных штанг к пазам головок винтов и задней поверхности дужек позвонков; дефекты ушивания и дренирования послеоперационной раны.

Важным моментом в решении данной проблемы является не только вопрос устранения уже имеющихся неудовлетворительных результатов и осложнений, но и решение вопроса о путях профилактики их возникновения.

Ятрогенные причины (проведение металлоконструкций мимо анатомических ориентиров) профилактируются путем тщательного планирования оперативного лечения каждого пациента, не по стандартным схемам, а с учетом анатомо-физиологических особенностей поврежденного позвоночного двигательного сегмента. Так, нами предложены «Устройство для введения винтов для транспедикулярной фиксации позвонков» (Патент Российской Федерации на полезную модель 84212), «Устройство для проведения резьбовых винтов при транспедикулярной фиксации позвонков» (Патент Российской Федерации на полезную модель 92611), «Устройство для проведения транспедикулярных винтов» (Патент Российской Федерации на полезную модель 107035). Получено положительное решение на выдачу Патента Российской Федерации на

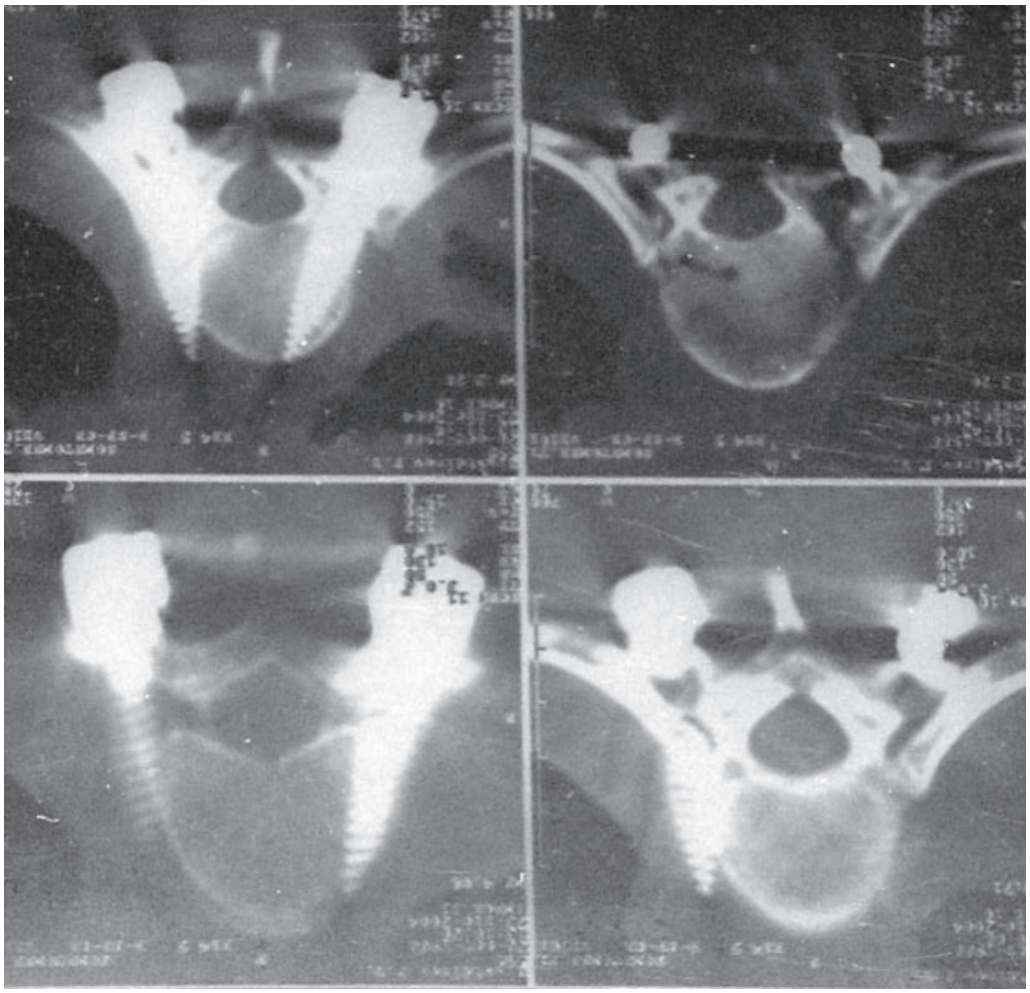

Рис. 3. На МРТ-исследовании определяется экстапедикулярное проведение винтов с их значительным выходом за пределы тела позвонка

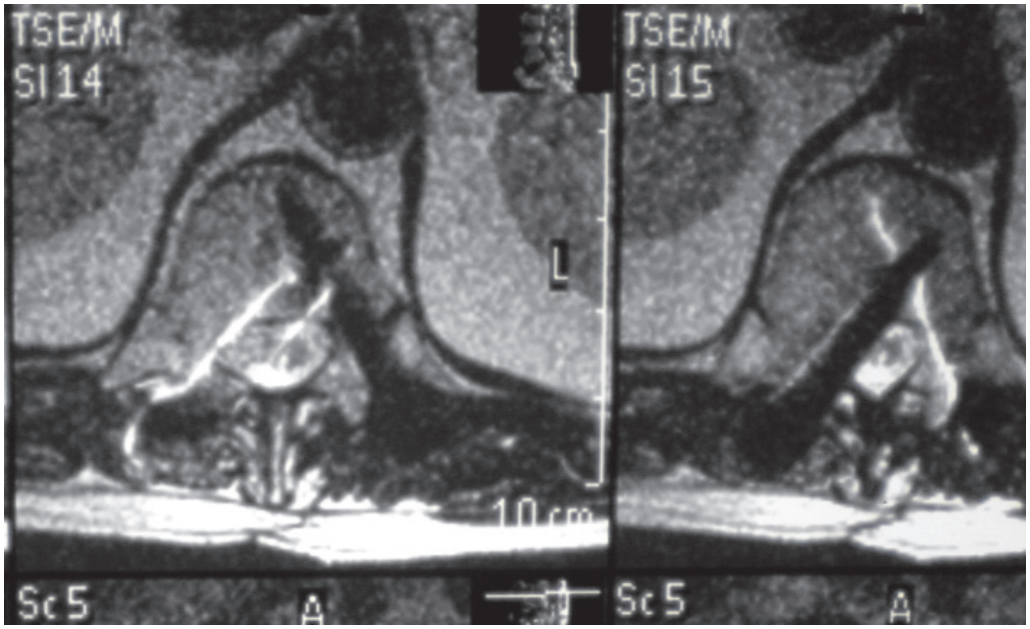

Рис. 4. Медиальная экстрапедикулярная мальпозиция резьбовых винтов, их тени перекрывают просвет позвоночного канала

полезную модель 2010137251/14(052985) «Направитель для закрытого проведения транспедикулярных винтов при транскутанном остеосинтезе позвоночника». Применение данных устройств при проведении 120 резьбовых винтов позволило эффективно профилактировать их мальпозицию.

Выводы

1. При снижении минеральной плотности костной ткани позвоночника следует воздержаться от применения металлофиксаторов, альтернативой которым может стать вертебропластика.
2. Применение предложенных устройств позволяет избежать мальпозиции резьбовых винтов.

Список литературы

1. Хирургическое лечение посттравматических деформаций грудного и поясничного отделов позвоночника / А.А. Афаунов, А.И. Афаунов, А.В. Кузьменко [и др.] // Травматология и ортопедия России. – 2008. – № 3 (49). – С. 73–74.

2. Валеев Е.К., Валеев И.Е. Ошибки и осложнения при стабилизирующих операциях на позвоночнике // Современные технологии диагностики, лечения и реабилитации больных с заболеваниями и повреждениями позвоночника, спинного мозга и периферической нервной системы: материалы Российской научно-практической конференции / под ред. В.И. Шевцова. – Курган: РНЦ «ВТО», 2005. – С. 48–50.

3. Лавруков А.М., Томилов А.Б. Остеосинтез аппаратом внешней фиксации у больных с повреждениями и заболеваниями позвоночника. – Екатеринбург: Изд-во УрО РАН, 2002. – 206 с.

4. Маклаков В.А., Устюжанцева Н.Е. Транспедикулярный остеосинтез в спинальной травме // Травматология и ортопедия России: научно-практический журнал: актуальные вопросы травматологии и ортопедии, посвящ. 100-летию со дня основания РНИИТО им. Р.Р. Вредена, СПб., 20-22 сентября 2006. – 2006. – № 2. – С. 191.

5. Прудникова О.Г., Худяев А.Т., Коваленко П.И. Осложнения наружного транспедикулярного остеосинтеза при коррекции посттравматических деформаций позвоночника // Травматология и ортопедия России. – 2008. – № 3 (49). – С. 105–106.

6. Усиков В.В. Ошибки и осложнения внутреннего транспедикулярного остеосинтеза при лечении больных с нестабильными повреждениями позвоночника, их профилактика и лечение / В.В. Усиков, В.Д. Усиков // Травматология и ортопедия России. – 2006. – №1 (39).– С. 21–26.

7. Davne S.H., Myers D.L. Complications of lumbar spinal fusion with transpedicular instrumentation // Spine. – 1999. – Jun. Vol.17, 6 Suppl. – P. 184–189.

8. Osteosynthesis of thoraco-lumbar spine fractures with metal plates screwed through the vertebral pedicles / R. Roy-Camille, G. Saillant, D. Berteaux [et al.] // Reconstr. Surg. Traum. – 1976. – Vol.15. – P. 2-16.

References

1. Hirurgicheskoe lechenie posttravmaticheskih deformacij grudnogo i pojasnichnogo otdelov pozvonochnika / A.A. Afaunov, A.I. Afaunov, A.V. Kuz'menko [i dr.] // Travmatologija i ortopedija Rossii. 2008. no. 3 (49). pp. 73–74.

2. Valeev I.E. Klassifikacija oslozhnenij transpedikuljarnyh operacij pozvonochnika // Travmatologija i ortopedija Rossii: nauchno-prakticheskij zhurnal: aktual'nye voprosy travmatologii i ortopedii, posvjaw.100-letiju so dnja osnovanija RNIITO im.R.R.Vredena, SPb., 20-22 sentjabrja 2006. 2006. no. 2. pp. 58.

3. Lavrucov A.M., Tomilov A.B. Osteosintes apparatom vnesnei ficsacii y bolnyh s povregdeniami I zabolevaniami posvonochnica – Ecaterinburg, izdatelstvo UrO RAN, 2002, 206 p.

4. Maklakov, V.A. Transpedikuljarnyj osteosintez v spinal'noj travme [Tekst] / V.A.Maklakov, N.E.Ustjuzhanceva // Travmatologija i ortopedija Rossii: nauchno-prakticheskij zhurnal: aktual'nye voprosy travmatologii i ortopedii, posvjaw.100-letiju so dnja osnovanija RNIITO im.R.R.Vredena, SPb., 20-22 sentjabrja 2006. 2006. no. 2. pp. 191.

5. Prudnicova O.G., Hudiaew A.T., Covalenco P.I. Complications of external transpedicular fixation in correction of posttraumatic deformation of spine // Traumatology and orthopaedics of Russia. 2008. no. 3 (49). pp. 105–106.

6. Usikov V.V. Oshibki i oslozhnenija vnutrennego transpedikuljarnogo osteosinteza pri lechenii bol'nyh s nestabil'nymi povrezhdenijami pozvonochnika, ih profilaktika i lechenie / V.V. Usikov, V.D. Usikov // Travmatologija i ortopedija Rossii. 2006. no. 1 (39). pp. 21–26.

7. Davne S.H., Myers D.L. Complications of lumbar spinal fusion with transpedicular instrumentation // Spine. 1999. Jun. Vol.17. 6 Suppl. pp. 184–189.

8. Osteosynthesis of thoraco-lumbar spine fractures with metal plates screwed through the vertebral pedicles / R. Roy-Camille, G. Saillant, D. Berteaux [et al.] // Reconstr.Surg.Traum. 1976. Vol.15. pp. 2–16.

Рецензенты:

Стэльмах К.К., д.м.н., научный руководитель отдела травматологии ФГУ «УНИИТО им. В.Д. Чаклина Минздравсоцразвития РФ», г. Екатеринбург;

Белокрылов Н.М., д.м.н., главный детский травматолог-ортопед Пермского края, заведующий отделением детской ортопедии МУЗ МСЧ №9 им. М.А. Тверье, г. Пермь.

Работа поступила в редакцию 12.05.2012.