УДК 61:57.086:616-006:616.31

СООТНОШЕНИЕ ЛИМФАТИЧЕСКИХ (LYVE-1 +) И КРОВЕНОСНЫХ (CD34 +) СОСУДОВ ПРИ ГИПЕРКЕРАТОЗЕ НИЖНЕЙ ГУБЫ

[1]Куликова И.С., [1]Бгатова Н.П., [2]Исакова Н.Б., [2]Прохожев В.Б., [1]Бородин Ю.И., [1]Коненков В.И.

[1]ФГБУ «НИИ клинической и экспериментальной лимфологии» СО РАМН;
[2]Новосибирский областной онкологический диспансер ГБУЗ НСО, Новосибирск,
e-mail: n_bgatova@ngs.ru

Методами световой микроскопии и иммуногистохимии исследованы биоптаты из очага поражения у пациентов с гиперкератозом нижней губы. Показана гетерогенность клеточного состава воспалительных инфильтратов при гиперкератозе нижней губы. Иммуногистохимическим окрашиванием на маркеры эндотелиоцитов лимфатических сосудов (LYVE-1) и кровеносных сосудов (CD34) выявлено, что в очаге поражения в 2,4 раза больше объемная плотность кровеносных сосудов по сравнению с лимфатическими. Отмечено, что под эпителием нижней губы и в области воспалительных инфильтратов очага поражения объемные плотности кровеносных и лимфатических сосудов достоверно не различаются. В области красной каймы нижней губы показано наибольшее содержание не только кровеносных, но и лимфатических сосудов. Предполагается, что выявленные в области красной каймы LYVE + клетки могут быть клетками-предшественниками лимфангиогенеза.

Ключевые слова: гиперкератоз нижней губы, CD34$^+$- и LYVE-1$^+$- сосуды, LYVE-1$^+$-клетки

LYMPHATIC (LYVE-1 +) AND BLOOD (CD34 +) VESSELS RATIO AT THE LOWER LIP HYPERKERATOSIS

[1]Kulikova I.S., [1]Bgatova N.P., [2]Isakova N.B., [2]Prohozhev V.B., [1]Borodin Y.I., [1]Konenkov V.I.

[1]Federal State Budgetary Institution «Scientific Institution of Clinical and Experimental Lymphology» of the Siberian Branch under the Russian Academy of Medical Sciences;
[2]State budgetary establishment of public health services of Novosibirsk region «Novosibirsk regional oncological clinic», Novosibirsk, e-mail: n_bgatova@ngs.ru

The biopsy materials of a lower lip of the patients with a hyperkeratosis are investigated by methods of a light microscopy and immunohistochemistry. Heterogeneity of cellular inflammatory infiltrates at a hyperkeratosis of a lower lip is discover. The markers of endothelium of lymphatic vessels (LYVE-1) and blood vessels (CD34) was revealed. By immunohistochemical staining it is shown that in the center of defeat in 2,4 times more volumetric density of blood vessels, in comparison with lymphatic vessels. It is marked, that and in the field of inflammatory infiltrates in the center of defeat volumetric densities of blood and lymphatic vessels authentically do not differ with an epithelium of a lower lip. In the field of a red line of a lower lip the greatest contents not only blood, but also lymphatic vessels is shown. It is supposed, that revealed in the field of red line LYVE positive cells can be cells – precursors of lymphangiogenesis.

Keywords: a hyperkeratosis of a lower lip, CD34$^+$- and LYVE-1$^+$-vessels, LYVE-1$^+$-cells

В последнее время значительно возросла частота злокачественных заболеваний слизистой оболочки рта и губ [3, 6, 10]. Известно, что рак губы диагностируется чаще всего на 3–4 стадиях, поэтому актуальной является ранняя диагностика злокачественного роста, что позволит избежать травмирующих оперативных вмешательств и возможного метастазирования [7]. Морфологическая и клиническая диагностика предраковых состояний очень сложны. С клинической точки зрения к предраковым состояниям относят любые хронические заболевания, сопровождающиеся образованием в тканях очагов избыточной пролиферации клеток, на фоне которых может развиться рак. Основываясь на стандартных способах диагностики опухолевого процесса – определении типа рака губы, стадии заболевания, степени злокачественности – целесообразным является применение новых современных методов и комплексный подход к характеристике опухолевого процесса. Новым подходом может стать изучение ангио- и лимфангиогенеза в пораженном участке по локализации лимфатических сосудов с использованием моноклональных антител.

Целью исследования было морфологическое изучение структуры нижней губы у пациентов с гиперкератозом с выявлением маркеров эндотелиоцитов лимфатических (LYVE-1+) и кровеносных (CD34+) сосудов.

Материал и методы исследования

В исследование были включены 22 пациента с гиперкератозом нижней губы в возрасте от 48 до 93 лет. Среди отмеченных пациентов женщины составляли 9%, мужчины – 91%. Средний возраст

мужчин был 66,7 ± 5,8 лет, а женщин – 71,5 ± 7,9 лет. Биоптаты нижней губы из очага поражения фиксировали в 10% растворе нейтрального формалина, обрабатывали по стандартной гистологической методике и заливали в парафин. Парафиновые срезы окрашивали гематоксилином и эозином. Иммуногистохимическое выявление маркера эндотелиоцитов лимфатических капилляров LYVE-1 и маркера эндотелиоцитов кровеносных сосудов – CD34 проводили на парафиновых срезах толщиной 3–4 мкм. Все этапы иммуногистохимической реакции (депарафинизация, демаскировка, инкубация с первичными антителами и т.д.) проводили в автоматическом режиме на аппарате BENCHMARK/XT (Ventana). Использовали моноклональные антитела к CD34 («Novocastra») и к LYVE-1 («Abcam»). Полученные препараты нижней губы изучали на световом микроскопе «Leica DM», фотографировали с помощью компьютерной программы «Avigion». Микрофотографии морфометрировали с помощью компьютерной программы Image J. Оценивали объемную плотность кровеносных и лимфатических сосудов, численную плотность клеток воспалительного инфильтрата: нейтрофилов, макрофагов, лимфоцитов, плазматических клеток. Использовали закрытую тестовую систему из 315 точек. Цифровые данные обрабатывали с использованием общепринятых методов статистики, вычисляя среднюю арифметическую величину (M), ошибку репрезентативности средней величины (m) и уровень значимости различий средних величин (p) на основании t-критерия Стьюдента для уровня достоверности 95% ($p < 0,05$).

Результаты исследования и их обсуждение

При анализе биоптатов пациентов с гиперкератозом нижней губы отмечали крупные кератогиалиновые гранулы в цитоплазме клеток шиповатого слоя эпителия, деструкцию ядер эпителиоцитов, имели место эпителиальные клетки с увеличенными размерами ядер, гипертрофированными ядрышками и клетки в состоянии митоза. Наблюдали пролиферирующие клетки за пределами эпителия. Выявляли воспалительные инфильтраты под эпителием нижней губы. Имела место гетерогенность клеточного состава инфильтратов в зависимости от локализации в пределах очага поражения нижней губы. В среднем в составе инфильтратов было лимфоцитов – 35,44 ± 0,25%; нейтрофилов – 11,17 ± 0,43%, плазматических клеток – 19,75 ± 0,63%; макрофагов – 4,50 ± 0,18%. В составе инфильтратов могли преобладать плазматические клетки, которые в отдельных участках составляли 90% от общего числа клеток. В некоторых участках плазматические клетки составляли 68,32 ± 0,78%; лимфоциты – 15,02 ± 0,42%; нейтрофилы – 4,55 ± 0,57%; макрофаги – 2,47 ± 0,24%.

Просветы кровеносных и лимфатических сосудов были расширены как на границе с очагом поражения нижней губы, так и в пределах воспалительных инфильтратов. Определение объемной плотности CD34+ кровеносных сосудов и LYVE+ лимфатических сосудов позволило выявить преобладание кровеносных сосудов над лимфатическими. Объемная плотность лимфатических сосудов была в 2,4 раза меньше, чем кровеносных (табл. 1).

Таблица 1

Соотношение лимфатических и кровеносных сосудов в переходной зоне нижней губы у пациентов с гиперкератозом при выявлении маркеров LYVE-1 и CD34 (M ± m)

Параметры	Гиперкератоз
Лимфатические сосуды (LYVE-1 +) (Vv)%	1,84 ± 0,65*
Кровеносные сосуды (CD34 +) (Vv)%	4,52 ± 1,16
Vv кровенос. Vv лимфатич.	2,46 ± 0,33

Примечания: Vv – объемная плотность сосудов (%); * – $P < 0,05$ по сравнению с кровеносными сосудами.

Исследование распределения сосудов в пределах очага поражения нижней губы показало, что наибольшее число кровеносных и лимфатических сосудов расположено в области красной каймы губ (табл. 2). Под эпителием преобладающими были кровеносные сосуды, а в зоне локализации воспалительных инфильтратов в равной мере выявлялись кровеносные и лимфатические сосуды (рис. 1).

Таблица 2

Распределение кровеносных и лимфатических сосудов в переходной зоне нижней губы при гиперкератозе (M ± m)

	Красная кайма губы	Соединительнотканные сосочки	Область воспалительной инфильтрации
Кровеносные сосуды (Vv)%	6,13 ± 1,04	4,71 ± 0,82	2,05 ± 0,55
Лимфатические сосуды (Vv)%	2,03 ± 0,70*	1,10 ± 0.66*	1,09 ± 0,62

Примечания: Vv – объемная плотность сосудов (%).* – $P < 0,05$ по сравнению с кровеносными сосудами.

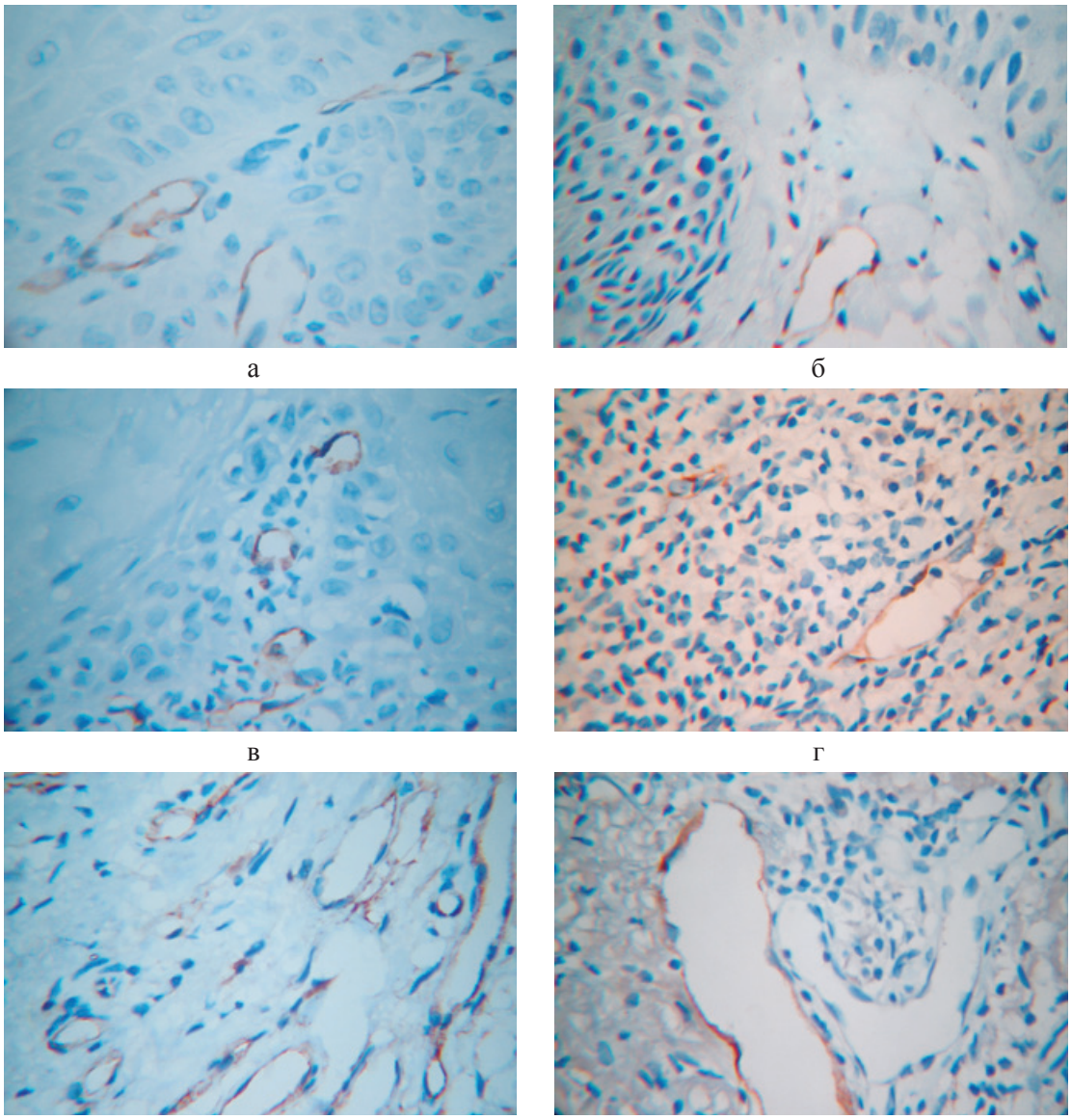

Рис. 1. Иммуногистохимическое выявление кровеносных (CD34 +) и лимфатических (LYVE-1+) сосудов при гиперкератозе нижней губы. Увеличение 10×40:
а, в, д – кровеносные (CD34+) сосуды; б, г, е – лимфатические (LYVE-1 +) сосуды
а,б – сосуды под эпителием нижней губы; в, г – сосуды в воспалительном инфильтрате;
д, е – сосуды, расположенные на уровне красной каймы губы

В области красной каймы нижней губы линии выявляли отдельные LYVE + клетки и группы LYVE + клеток (рис. 2). По морфологии данные клетки определялись как моноциты и макрофаги (см. рис. 2)

По мнению авторов [11], данные клетки могут быть оценены как клетки-предшественники лимфангиогенеза. При иммуногистохимическом выявлении лимфатических сосудов в оболочках глаза было обнаружено большое число LYVE-1+клеток, не относящимся к эндотелиальным клеткам ни по фенотипу, ни по расположению. Фенотипирование данных клеток показало, что они имеют костномозговое происхождение и окрашиваются на маркеры макрофагов. Авторы полагают, что популяции LYVE-1+-макрофагов являются гемопоэтическими предшественниками эндотелиоцитов лимфатических сосудов, при их формировании De novo в условиях патологии [11]. Другими авторами было показано, что LYVE-1 + -клетки являются CD68+-макрофагами и могут быть вовлечены в метаболизм гиалуроновой кислоты и способствовать формированию временных лимфатических каналов при воспалительных процессах [9]. По мнению

Kerjaschki D. [5], макрофаги поддерживают лимфангиогенез 2 различными способами – трансдифференцировкой и непосредственным включением в эндотелиальную выстилку сосуда, или стимулируя деление предсуществующих эндотелиальных клеток лимфатических сосудов.

Маркеры кровеносных сосудов известны давно и CD34 признан цитоспецифичным маркёром эндотелия кровеносных сосудов, стабильно присутствующим как в эндотелии крупных и средних сосудов, так и эндотелии капилляров [14]. В последнее время идентифицированы молекулы, которые могут быть использованы как маркеры лимфатического эндотелия, в частности, гиалуронановый рецептор LYVE-1 [1,8,13]. Молекула LYVE-1 располагается на люминальной поверхности стенки лимфатического сосуда и полностью отсутствует в кровеносных сосудах [2]. Выявление LYVE-1 рассматривается как новый лимфатический маркер и новый подход, позволяющий оценить лимфангиогенез [4]. Показано, что плотность лимфатических сосудов (по данным иммуногистохимического анализа) коррелирует с факторами лимфангиогенеза и метастазом в лимфатический узел [12]. В нашем исследовании при использовании иммуногистохимических маркеров кровеносных (CD34+) и лимфатических (LYVE-1) сосудов определена объемная плотность и соотношение сосудов в зависимости от локализации при гиперкератозе нижней губы. Выявлены LYVE-1+-клетки в области красной каймы нижней губы, что возможно связано с образованием новых лимфатических сосудов.

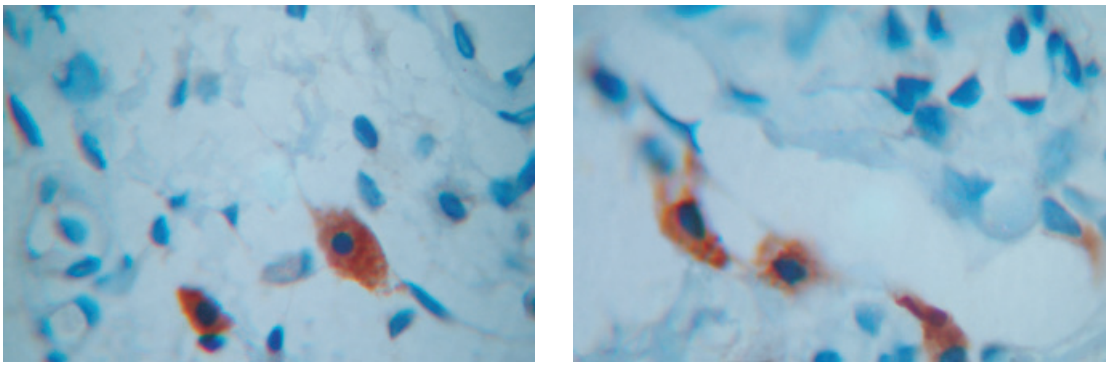

а б

Рис. 2. LYVE-1 + клетки в области красной каймы нижней губы при гиперкератозе. Увеличение 10×100: а – одиночные клетки; б – цепочка клеток

Заключение

Гиперкератоз нижней губы характеризуется гетерогенностью клеточного состава воспалительных инфильтратов в очаге поражения. В составе инфильтратов преобладающими являются лимфоциты и плазматические клетки. Иммуногистохимическое выявление маркеров эндотелиоцитов лимфатических сосудов (LYVE-1+) и кровеносных сосудов (CD34+) показало, что в очаге поражения в 2,4 раза больше объемная плотность кровеносных сосудов по сравнению с лимфатическими. Под эпителием нижней губы и в области воспалительных инфильтратов очага поражения объемные плотности кровеносных и лимфатических сосудов достоверно не различаются. В области красной каймы нижней губы отмечено наибольшее содержание не только кровеносных, но и лимфатических сосудов. Выявленные в области красной каймы LYVE + клетки могут быть клетками-предшественниками лимфангиогенеза.

Список литературы

1. Коненков, В. И., Бородин Ю.И., Бгатова Н.П. Молекулярные маркеры лимфатических и кровеносных сосудов при развитии опухоли и мишени блокирования метастазов // Вопросы онкологии. – 2011. – т. 57. – № 3. – С. 295–301.

2. Banerji S., Ni J., Wang S.X., Clasper S., Su J., Tammi R., Jones M., Jackson D.G. // J. Cell Biol. – 1999. Vol. 144, № 4. – P. 789–801.

3. Brennan M., Migliorati C.A., Lockhart P.B., Wray D., Al-Hashimi I., Axell T. // Oral Surg Oral Med Oral Pathol Oral Radiol Endod. – 2007. – Vol. 103, № 19. – P. 1–12.

4. Cunnick G.H., Jiang W.G., Gomez K.F., Mansel R.E. // Histol. Histopathol. – 2002. – Vol. 17. – P. 863–870.

5. Kerjaschki D. The crucial role of macrophages in lymphangiogenesis. // J. Clin. Invest. – 2005. – Vol. 115. – P. 2316–2319.

6. Marocchio L.S., Lima J., Sperandio F.F., Corrêa L., de Sousa S.O. // J Oral Sci. – 2010. – Vol. 52, № 2. – P. 267–273.

7. Moretti A., Vitullo F., Augurio A., Pacella A., Croce A. // Acta Otorhinolaryngol Ital. – 2011. – Vol. 31, № 1. – P. 5–10.

8. Prevo R., Banerji S., Ferguson D.J., Clasper S., Jackson D.G. // Biol Chem. – 2001. – Vol 276, № 22. – P. 19420–19430.

9. Schroedl F., Brehmer A., Neuhuber W.L., Kruse F.E., May C.A, Cursiefen C. // IOVS – 2008. – Vol. 49, № 12 – P. 5222–5229

10. von Bubnoff D., Zahn S., Wenzel J., Wilms H., Bieber T., Lgjftl M. // Pathol Int. – 2012. – Vol. 62, № 2. – P. 105–111.

11. Xu H., Chen M., Reid D.M., Forrester J.V. // Invest. Ophthalmol. Vis. Sci. – 2007. – Vol. 48 – P. 2162–2171.

12. Yuanming L., Feng G., Lei T., Ying W. // Arch. Med. Res. – 2007. – Vol. 38, № 1. – P. 106–112.

13. Zhang H., Tse J., Hu X., Witte M., Bernas M., Kang J., Tilahun F., Hong Y.K., Qiu M., Chen L. // Invest Ophthalmol Vis Sci. – 2010. – Vol. 51. – P. 6157–6161.

14. Zizzi A., Aspriello S.D., Ferrante L., Stramazzotti D., Colella G., Balercia P., Muzio L.L., Piemontese M., Goteri G., Rubini C. // Oral Dis. – 2013. – Vol. 19, № 1. – P. 92–99.

References

1. Konenkov V.I., Borodin I.uI., Bgatova N.P. Molecular markers of lymphatic and blood vessels, tumorigenesis and targets for blocking metastatic spreading. Vopr Onkol., 2011, Vol. 57, no. 3, pp. 295–301.

2. Banerji S., Ni J., Wang S.X., Clasper S., Su J., Tammi R., Jones M., Jackson D.G. J. Cell Biol., 1999, Vol. 144, no. 4, pp. 789–801.

3. Brennan M., Migliorati C.A., Lockhart P.B., Wray D., Al-Hashimi I., Axell T. Oral Surg Oral Med Oral Pathol Oral Radiol Endod. 2007, Vol. 103, no. 19, pp. 1–12.

4. Cunnick G.H., Jiang W.G., Gomez K.F., Mansel R.E. Histol. Histopathol., 2002, Vol. 17, pp. 863–870.

5. Kerjaschki D. The crucial role of macrophages in lymphangiogenesis. J. Clin. Invest., 2005, Vol. 115, pp. 2316–2319.

6. Marocchio L.S., Lima J., Sperandio F.F., Corrêa L., de Sousa S.O. Marocchio L.S., Lima J., Sperandio F.F., Corrêa L., de Sousa S.O. J Oral Sci., 2010, Vol. 52, no. 2, pp. 267–273.

7. Moretti A., Vitullo F., Augurio A., Pacella A., Croce A. Acta Otorhinolaryngol Ital., 2011, Vol. 31, no. 1, pp. 5–10.

8. Prevo R., Banerji S., Ferguson D.J., Clasper S., Jackson D.G. Biol Chem., 2001, Vol 276, no. 22, pp. 19420–19430.

9. Schroedl F., Brehmer A., Neuhuber W.L., Kruse F.E., May C.A, Cursiefen C. IOVS, 2008, Vol. 49, no 12, pp. 5222–5229

10. von Bubnoff D., Zahn S., Wenzel J., Wilms H., Bieber T., Lgjftl M. Pathol Int., 2012, Vol. 62, no. 2, pp. 105–111.

11. Xu H., Chen M., Reid D.M., Forrester J.V. Invest. Ophthalmol. Vis. Sci., 2007, Vol. 48, pp. 2162–2171.

12. Yuanming L., Feng G., Lei T., Ying W. Arch. Med. Res., 2007, Vol. 38, no. 1, pp. 106–112.

13. Zhang H., Tse J., Hu X., Witte M., Bernas M., Kang J., Tilahun F., Hong Y.K., Qiu M., Chen L.. Invest Ophthalmol Vis Sci., 2010, Vol. 51, pp. 6157–6161.

14. Zizzi A., Aspriello S.D., Ferrante L., Stramazzotti D., Colella G., Balercia P., Muzio L.L., Piemontese M., Goteri G., Rubini C.I. Oral Dis., 2013, Vol. 19, no. 1, pp. 92–99.

Рецензенты:

Майбородин И.В., д.м.н., профессор, ведущий научный сотрудник лаборатории стволовой клетки Института химической биологии и фундаментальной медицины СО РАН, Центр новых медицинских технологий, г. Новосибирск;

Лушникова Е.Л., д.б.н, профессор, ФГБУ «Научно-исследовательский институт региональной патологии и патоморфологии» СО РАМН, г. Новосибирск.

Работа поступила в редакцию 14.02.2013.