УДК 616-006.66 + 611.69

ДИАГНОСТИКА ДИССЕМИНИРОВАННЫХ ОПУХОЛЕВЫХ КЛЕТОК РАКА МОЛОЧНОЙ ЖЕЛЕЗЫ В КОСТНОМ МОЗГЕ С ПОМОЩЬЮ МЕТОДА ПРОТОЧНОЙ ЦИТОМЕТРИИ

[1,2]Родионов В.В., [3]Тупицын Н.Н., [1,2]Богомолова О.А., [3]Родионова М.В.

[1]ФГБОУ ВПО «Ульяновский государственный университет», Ульяновск, e-mail: doc_ox@mail.ru;
[2]ГУЗ «Областной клинический онкологический диспансер», Ульяновск;
[3]ФГБУ «Российский онкологический научный центр им. Н.Н. Блохина» РАМН, Москва

В исследование включено 28 больных раком молочной железы (РМЖ) I–IV стадий. Изучение костного мозга (КМ) проводилось как стандартными цитологическим и гистологическим методами, так и методом проточной цитометрии с применением МКА к EpCAM (CD326). При цитологическом исследовании метастазы в КМ не были выявлены ни у одной пациентки. При гистологическом исследовании лишь у 1 (3,6%) пациентки были обнаружены метастазы в КМ, подтвержденные иммуноцитологически. Применение проточной цитометрии позволило существенно повысить частоту обнаружения микрометастазов и диссеминированных опухолевых клеток. Если считать положительной реакцию при наличии 1 метастатической клетки среди 1 млн миелокариоцитов, то число таких пациенток составило 5 (17,8%). В то же время обнаружение малого количества опухолевых клеток сложно трактовать в тех случаях, где они не формируют четкого кластера. При наличии такого кластера микрометастазы могут быть констатированы даже при наличии менее 1 опухолевой клетки на 1 млн миелокариоцитов. Иммунологическое исследование КМ у больных РМЖ может быть рекомендовано к внедрению в клиническую практику, особенно у пациенток с ранними стадиями заболевания для уточнения распространенности опухолевого процесса и оптимизации тактики лечения.

Ключевые слова: рак молочной железы, диссеминированные опухолевые клетки в костном мозге, микрометастазы, проточная цитометрия

DIAGNOSTICS OF BREAST CANCER DISSEMINATED TUMOR CELLS IN BONE MARROW BY MEANS OF FLOW CYTOMETRY METHOD

[1,2]Rodionov V.V., [3]Tupitsyn N.N., [1,2]Bogomolova O.A., [3]Rodionova M.V.

[1]Ul'yanovsk State University, Ul'yanovsk, e-mail: doc_ox@mail.ru;
[2]Regional Clinical Cancer Center, Ul'yanovsk;
[3]N.N. Blokhin Russian Research Cancer Center RAMS, Moscow

Cytological, histologycal as well as immunocytological – by means of flow cytometry method, using monoclonal antibodies EpCAM (CD326) – bone marrow study was done in 28 patients with breast cancer. Standard cytological examination did not revealed bone marrow involvement. Histologycal examination revealed bone marrow involvement in 1 of 28 cases (3,6%). Flow cytometry method confirmed bone marrow involvement in this case and significantly increased the rate of micrometastases and disseminated tumor cells detection. If to consider positive result in case when one or more single cells with panepithelial markers were found in 1 mln. of mononuclear cells (MNC), the number of such patients were 21 (75%). At the same time when carrying out a flow cytometry it is difficult to treat detection of small number of tumor cells in those cases where they don't form an accurate cluster. Immunological research of bone marrow can be recommended to introduction in clinical practice, especially in patients with early stages of breast cancer for optimization of treatment.

Keywords: breast cancer, disseminated tumor cells, micrometastases, flow cytometry

В структуре онкологической заболеваемости женского населения России РМЖ устойчиво занимает первое ранговое место, составляя при этом 20,4% [5]. Средняя продолжительность жизни больных диссеминированным РМЖ не превышает 24 месяцев. По данным B. Fisher, около 35% больных РМЖ во время выявления первичной опухоли имеют клинически определяемые метастазы, кроме того, еще 30–35% больных имеют микрометастазы, которые в дальнейшем клинически манифестируют [7]. В итоге результаты лечения больных РМЖ остаются неудовлетворительными (прирост грубого показателя смертности за последние 10 лет составил 7,56%) [5].

Диагностика гематогенного распространения эпителиальных опухолей на ранних стадиях – одна из главных проблем онкологии. Морфологически единичные разрозненные опухолевые клетки не определяются – требуется применение высокочувствительных иммунологических методов. К ним в настоящее время относятся иммуноцитологические (иммуноцитохимический, проточная цитометрия) методы и молекулярно-биологические (RT-PCR) методы. Иммунологические методы исследования костного мозга значительно различаются по своей чувствительности и специфичности, технической сложности и стоимости. Для того чтобы контролировать эффективность воздействия лекарственных средств на микрометастазы нужно, в первую очередь, стандартизировать методы количественной оценки еди-

ничных диссеминированных опухолевых клеток. Речь идет об иммунологическом стадировании рака [4]. В клинической практике пока не найдено рутинных методов обнаружения микрометастазов. Методы исследования костного мозга нуждаются в дальнейшем развитии. Однако уже накапливаются данные о том, что количественное определение и характеристика диссеминированных опухолевых клеток позволяют получить важную прогностическую информацию и проводить мониторинг эффективности терапии. По мере того как методы исследования станут стандартизированными, с приемлемой чувствительностью и специфичностью, это позволит сделать еще один шаг к индивидуализации антиметастатической терапии [1].

В связи с тем, что диссеминированные опухолевые клетки присутствуют в костном мозге в малых количествах, для увеличения чувствительности иммунологических методов исследования были разработаны методы обогащения популяции клеток-мишеней. Техника обогащения включает большую панель технологий, в основе которых лежат различные свойства диссеминированных опухолевых клеток, отличающие их от нормальных гематопоэтических клеток. Стандартной процедурой считается метод градиентной сепарации Ficoll. Кроме того, большинство современных технологий основано на экспрессии молекулы адгезии эпителиальных клеток (EpCAM). Применение, в частности, метода иммуномагнитного обогащения клеток и проточной цитометрии позволяет оценивать до 50 млн миелокариоцитов у одного больного. Для сравнения – иммуноцитологически на цитоцентрифужных препаратах можно оценить обычно 1–2 млн миелокариоцитов [1].

Ранее нами было проведено исследование, в котором изучался костный мозг у 50 больных РМЖ с помощью цитологического, гистологического и иммуноцитохимического методов. От общего числа больных, включенных в исследование, микрометастазы в костный мозг были обнаружены у 19 (38 %) пациенток. Комбинация различных методов диагностики существенно не повысила вероятность выявления опухолевых клеток в костном мозге. Наиболее информативными в плане определения оккультных метастазов в костный мозг были иммуноцитохимический (63,2 %) и гистологический (57,9 %) методы. Таким образом, чтобы максимально повысить вероятность диагностики метастазов в костный мозг, целесообразно одновременно пользоваться обоими методами. Что становится весьма актуальным для правильного стадирования опухолевого процесса и составления дальнейшего плана лечения [3].

Целью настоящей работы явилось установление степени гематогенной диссеминации РМЖ на основании обнаружения диссеминированных опухолевых клеток высокочувствительным иммуноцитологическим методом с применением моноклональных антител к эпителиальным антигенам.

Материалы и методы исследования

В работе использованы материалы клинического, морфологического, иммуноцитологического обследования 28 больных РМЖ, находящихся на лечении в ГУЗ «Областной клинический онкологический диспансер» с ноября 2011 г. по настоящее время. На проведение данного исследования было получено разрешение этической комиссии ФГБОУ ВПО «Ульяновский государственный университет». Исследования проводились с соблюдением законодательства РФ, этических норм и принципов Декларации Хельсинки (1964) со всеми последующими дополнениями и изменениями, регламентирующими научные исследования на биоматериалах, полученных от людей, а также международным руководством для биомедицинских исследований с вовлечением человека (International ethical guidelines for biomedical research involving human subjects) Совета международных организаций медицинских наук (CIOMS). Все первичные данные пациенток были обезличены в соответствии с требования п. 3 ст. 6 действующего Федерального закона РФ 152-ФЗ «О персональных данных».

В исследуемую группы вошли женщины в возрасте от 33 до 74 лет. Средний возраст составил 56 ± 11,0 лет. На момент постановки первичного диагноза пациентки распределились по стадиям следующим образом: I стадия была диагностирована у 1 (3,6 %) больной, IIA – у 7 (25 %), IIB – у 3 (10,7 %), IIIA – у 6 (21,4 %), IIIB – у 3 (10,7 %), IIIC – у 4 (14,3 %), IV – у 4 (14,3 %). Наиболее частым гистологическим вариантом был инфильтративный смешанный рак (42,9 %). Отмечена достаточно высокая частота инфильтративного протокового рака (28,6 %). Реже встречались инфильтративный дольковый рак (21,4 %) и другие формы рака (медуллярный, папиллярный, тубулярный) – 7,1 %. Больным было проведено стандартное клиническое обследование. Исследование костного мозга до начала лечения выполнялось как стандартными цитологическим и гистологическим методами, так и методом проточной цитометрии с применением МКА к цитокератинам EpCAM (CD326). Материал для цитологического исследования и проточной цитометрии получали с помощью стернальной пункции. Объем костномозгового пунктата не превышал 0,5 мл, т.к. при большем объеме возможно разбавление образца периферической кровью. Проточная цитометрия проводилась на базе лаборатории иммунологии гемопоэза ФГБУ «Российский онкологический научный центр им. Н.Н. Блохина» РАМН (руководитель – д.м.н., проф. Н.Н. Тупицын). Исследование проводилось в координатах CD45/CD326. Предварительно было проведено иммуномагнитное обогащение клеток, связывающих антитела CD326 (EpCAM). Это позволило оценивать до 50 млн миелокариоцитов у одного больного. Под-

счет клеток миелограммы и их анализ производился в клинической лаборатории. Для гистологического исследования выполнялась трепанбиопсия задне-верхней ости подвздошной кости с двух сторон.

Результаты исследования и их обсуждение

При стандартном цитологическом исследовании метастазы в костный мозг не были выявлены ни у одной из 28 пациенток. У 5 из 28 больных в микропрепаратах были обнаружены «единичные недифференцированные клетки неясного происхождения, возможно, негемопоэтической природы». При проточной цитометрии у 2 из этих 5 пациенток выявлены микрометастазы в костном мозге. При гистологическом исследовании трепанобиоптатов лишь у 1 (3,6%) пациентки были обнаружены метастазы в костный мозг (рис. 1). Исходная стадия у этой пациентки была расценена как T4N3aM0 (IIIC), после гистологического обнаружения метастазов в костный мозг стадия была изменена на IV. При дополнительной остеосцинтиграфии у этой пациентки были выявлены множественные остеопластические метастазы в кости, не подтвержденные рентгенологически. Метастазы в костный мозг в данном случае были подтверждены методом проточной цитометрии.

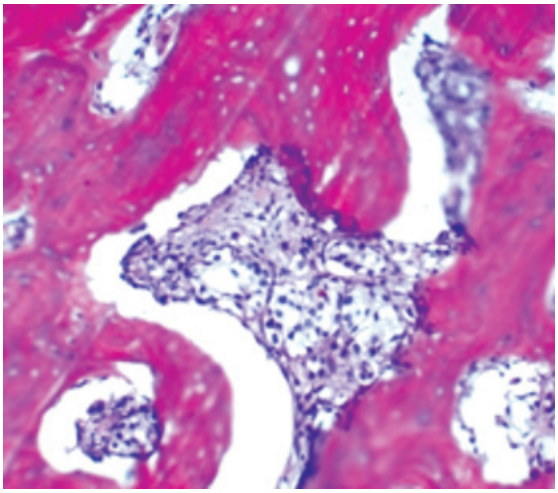

Рис. 1. Микрофото метастаза инфильтрирующего рака молочной железы в костном мозге больной Д., 58 лет. Окр. гематоксилином и эозином, ×200

У 3 из 28 больных в трепанобиоптатах были обнаружены единичные клетки, подозрительные на раковые, что не было подтверждено иммуноцитологически. Еще у 7 больных в трепанобиоптатах были обнаружены единичные плазматические клетки или микроочаговое их скопление, что является косвенным признаком поражения костного мозга. При проточной цитометрии у 2 из этих 7 пациенток были обнаружены микрометастазы.

Эпителиальные (опухолевые) клетки в образцах костного мозга были выявлены у 24 (89,3%) из 28 пациенток с помощью проточной цитометрии с применением моноклональных антител EpCAM (CD326). Важно то, что количество опухолевых клеток, определяемых иммуноцитологически, было очень низким и варьировалось от 1 до 118 клеток в образце, что в 82,2% случаев составило менее 1 клетки на 1 млн миелокариоцитов. Лишь у 5 (17,8%) из 28 больных было выявлено ≥ 1 (максимум – 10) эпителиальных клеток на 1 млн миелокариоцитов. У двух пациенток была установлена IV стадия РМЖ (T4N3cM1). У одной имелись метастазы в позвоночнике, грудине, легких, плевре. У другой было выявлено поражение селезенки, внутрибрюшных, забрюшинных лимфатических узлов, яичников. Костный мозг обеих пациенток, как показали миелограммы и трепанобиоптаты, был гипоклеточным (особенно это касалось красного ростка). У двух других пациенток изначально была диагностирована IIA стадия РМЖ. Еще у одной больной изначально была диагностирована IIIB стадия, причем у нее были выявлены метастазы в трепанобиоптате, что потребовало проведения рестадирования – была выставлена IV стадия заболевания (об этом было сказано ранее).

Если считать положительной реакцию при наличии 1 метастатической клетки среди 1 миллиона мононуклеарных клеток (МНК) костного мозга (сумма количества лимфоцитов, моноцитов и плазматических клеток), то число таких пациенток составило 21 (75%) из 28. При этом только у 3 (10,7%) из 28 больных число клеток было ≥ 10. У двух больных было выявлено наибольшее число клеток на 1 млн МНК – 32 и 35 соответственно.

Четкий кластер опухолевых клеток при проведении проточной цитометрии был диагностирован у 4 (14,3%) из 28 пациенток (рис. 2).

При этом число клеток в образцах костного мозга было очень низким: у одной пациентки (IIA стадия) число опухолевых клеток на 1 млн миелокариоцитов равнялось одной, у трех остальных (IIB, IIIA и IIIB стадии) – менее одной клетки. При пересчете на 1 млн МНК это число составило 6, 2, 6 и 4 клетки соответственно.

Полагая, что обнаружение одной изолированной опухолевой клетки может быть диагностически незначимым, ряд исследователей попытался количественно определить «критическую» опухолевую нагрузку, превышение которой достоверно

было бы связано с ростом частоты рецидива заболевания. Было показано, что количество рецидивов рака молочной железы резко возрастает при обнаружении в костном мозге 10 или 15 изолированных опухолевых клеток [6]. В нашем исследовании не была прослежена общая и безрецидивная выживаемость в связи с небольшим сроком от начала исследования. Однако одна больная с IV стадией РМЖ, у которой были подтверждены микрометастазы в костный мозг, погибла от прогрессирования заболевания во время проведения ей второго курса химиотерапии.

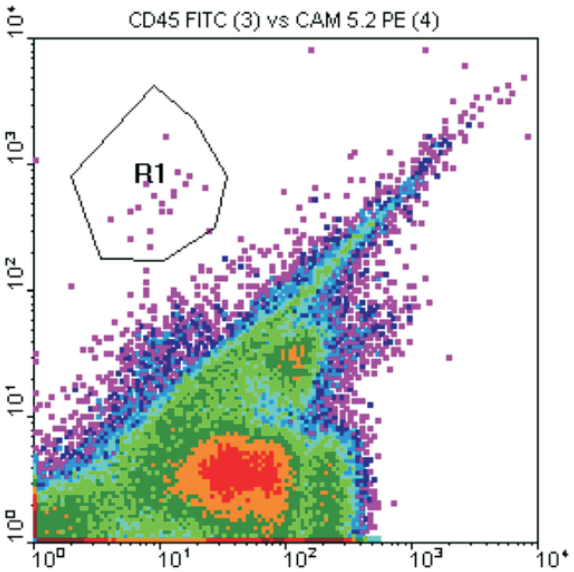

Рис. 2. Цитограмма больной раком молочной железы Б., 74 лет, IIB стадия, с микрометастазом в костном мозге, выявленным методом проточной цитометрии. Область R1 – это «кластер» из 20 CD45-негативных клеток (ось абсцисс), положительных в реакции с антителами к молекуле адгезии эпителиальных клеток EpCAM (CD326) – ось ординат

В работе Крохиной О.В. и соавт. (ФГБУ «РОНЦ им. Н.Н. Блохина» РАМН) было сделано предположение, что к наиболее ранним проявлениям реакции костного мозга на присутствие отдельных опухолевых клеток можно отнести следующие изменения кроветворения по данным миелограмм: гипоклеточность костного мозга, скопления плазматических клеток, обнаружение крупных клеток с гиперхромным ядром и множественными нуклеолами, повышение лейко-эритробластического отношения, повышенные средние значения количества моноцитов и лимфоцитов [2].

В нашем исследовании в целом у пациенток были обнаружены следующие изменения в миелограммах: снижение клеточности костного мозга (28,6%), повышение, а также снижение лейко-эритробластического соотношения (25,0% и 14,3%, соответственно), повышенные значения количества моноцитов (42,9%), лимфоцитов (46,4%) и плазмацитов (10,7%). У 5 (17,9%) пациенток из 28 были обнаружены «единичные недифференцированные клетки неясного происхождения, возможно, негемопоэтической природы». У 2 из них были выявлены микрометастазы. Поскольку все эти изменения кроветворения с различной частотой имелись как у пациенток с микрометастазами, так и без них, мы пока не можем утверждать об ассоциации этих признаков с присутствием отдельных опухолевых клеток в костном мозге.

Возможность выявления единичных опухолевых клеток в костном мозге вследствие большей чувствительности является главным преимуществом метода проточной цитометрии в диагностике диссеминированных опухолевых клеток рака молочной железы в костный мозг по сравнению с морфологическими методами исследования: в 5 (17,8%) и 1 (3,6%) случаях из 28 соответственно. Следовательно, метод проточной цитометрии позволяет более точно судить о степени гематогенной диссеминации РМЖ в костный мозг, чем стандартные морфологические методы. В то же время обнаружение малого количества опухолевых клеток при проведении проточной цитометрии сложно трактовать в тех случаях, где они не формируют четкого кластера. При наличии такого кластера микрометастазы могут быть констатированы даже при наличии менее 1 опухолевой клетки на 1 миллион миелокариоцитов. Пока остается неясным диагностически

значимое пороговое значение количества единичных опухолевых клеток в костном мозге у больных РМЖ. Нет четких данных о том, какова «критическая» опухолевая нагрузка костного мозга, превышение которой было бы связано с ростом частоты рецидива заболевания. На основании анализа миелограмм пока не удалось выявить косвенные признаки присутствия опухолевых клеток рака молочной железы. Работа в данном направлении будет продолжена.

Представленные нами данные демонстрируют необходимость внедрения в клиническую практику иммунологического исследования костного мозга, особенно на ранних стадиях рака молочной железы, для оценки распространенности опухолевого процесса. Методы исследования костного мозга нуждаются в дальнейшем развитии, а оценка значимости обнаружения диссеминированных опухолевых клеток и микрометастазов в костном мозге возможна после анализа результатов общей и безрецидивной выживаемости у данных больных.

Авторы заявляют об отсутствии каких бы то ни было конфликтов интересов с кем бы то ни было в отношении идеи, планирования, выполнения и опубликования результатов настоящего исследования и их последующего использования в коммерческих или иных целях.

Работа поддержана гос. заданием Минобрнауки РФ. Шифр гос. задания 4. 1219. 201.

Список литературы

1. Катерин Аликс-Панабиер, Клаус Пантел. Выявление и характеристика диссеминированных раковых клеток при солидных эпителиальных опухолях // Иммунология гемопоэза. – М., 1/2012. – Т. 10. – ISSN 1818-4820. – С. 78–93.

2. Иммуноцитологическая диагностика микрометастазов рака молочной железы в костный мозг / О.В. Крохина, В.П. Летягин, Н.Н. Тупицын, В.Н. Блиндарь, В.Д. Ермилова // Иммунология гемопоэза. – М., 2/2007. – Т. 4. – ISSN 1818-4820. – С. 116–131.

3. Родионов В.В., Петров С.В. Проблемы костномозгового метастазирования у больных раком молочной железы // Иммунология гемопоэза. – М., 2/2007. – Т. 4. – ISSN 1818-4820. – С. 38–54.

4. Тупицын Н.Н. Гематогенно диссеминированный операбельный рак ранних стадий – одна из главных проблем в онкологии. Иммунологическое стадирование опухолей // Иммунология гемопоэза. – М., 2/2007. – Т. 4. – ISSN 1818-4820. – С. 6–13.

5. Чиссов В. И., Старинский В.В., Петрова Г.В. Злокачественнные новообразования в России в 2011 году (заболеваемость и смертность). – М.: ФГБУ «МНИОИ им. П.А. Герцена» Минздрава России. – 2013. – 289 с. – ISBN 978-5-85502-179–0.

6. Calaluce R., Miedema B., Yesus Y. Micrometastasis in colorectal carcinoma: A review // Journal of Surgical Oncology. – 1998. – Vol. 67. – Issue 3. – P. 194–202.

7. Fisher B. Neoplasms of the breast / B. Fisher, K. Osborn, R. Margolese [et al.] // Cancer medicine. – 3d edition. – Ed. By J. Holland [et al.] – 1993. – P. 1706–74.

References

1. Catherine Alix-Panabieres, Klaus Pantel. Detection and characterization of disseminating cancer cells in patients with epithelial solid malignancies / Catherine Alix-Panabieres, Klaus Pantel // Immunologija gemopojeza. M., 1/2012. Vol. 10. ISSN 1818-4820. pp. 78–93.

2. Krohina O.V. Immunocitologicheskaja diagnostika mikrometastazov raka molochnoj zhelezy v kostnyj mozg / O.V. Krohina [i dr.] // Immunologija gemopojeza. M., 2/2007. T. 4. ISSN 1818-4820. pp. 116–131.

3. Rodionov V.V. Problemy kostnomozgovogo metastazirovanija u bol'nyh rakom molochnoj zhelezy / V.V. Rodionov, S.V. Petrov // Immunologija gemopojeza. M., 2/2007. T. 4. ISSN 1818-4820. pp. 38–54.

4. Tupitsyn N.N. Gematogenno disseminirovannyj operabel'nyj rak rannih stadij – odna iz glavnyh problem v onkologii. Immunologicheskoe stadirovanie opuholej / N.N.Tupicyn // Immunologija gemopojeza. M., 2/2007. T. 4. ISSN 1818-4820. pp. 6–13.

5. Chissov V.I. Zlokachestvennnye novoobrazovanija v Rossii v 2011 godu (zabolevaemost' i smertnost') / V.I. Chissov, V.V. Starinskij, G.V. Petrova. M. :FGBU «MNIOI im. P.A.Gercena» Minzdrava Rossii. 2013. 289 p. ISBN 978-5-85502-179-0.

6. Calaluce R. Micrometastasis in colorectal carcinoma: A review / R. Calaluce, B. Miedema , Y. Yesus // Journal of Surgical Oncology. 1998. Vol. 67. Issue 3. pp. 194–202.

7. Fisher B. Neoplasms of the breast / B. Fisher, K. Osborn, R. Margolese [et al.] // Cancer medicine. – 3d edition. Ed. By J. Holland [et al.] 1993. pp. 1706–74.

Рецензенты:

Чарышкин А.Л., д.м.н., профессор, заведующий кафедрой факультетской хирургии, ФГБОУ ВПО «Ульяновский государственный университет», г. Ульяновск;

Хайруллин Р.М., д.м.н., профессор, заведующий кафедрой анатомии человека, ФГБОУ ВПО «Ульяновский государственный университет», г. Ульяновск.

Работа поступила в редакцию 04.02.2013.