УДК 57.089:546.59:575.854

# МОРФОЛОГИЧЕСКИЕ РЕАКЦИИ ВНУТРЕННИХ ОРГАНОВ БЕРЕМЕННЫХ КРЫС НА ПАРЕНТЕРАЛЬНОЕ ВВЕДЕНИЕ ЗОЛОТЫХ НАНОЧАСТИЦ

**[1]Цыганова Н.А., [1]Хайруллин Р.М., [1]Терентюк Г.С., [1]Дрождина Е.П., [1]Баско М.В., [2]Хлебцов Н.Г., [1]Гальчин А.В.**

*[1]ФГБОУ ВПО «Ульяновский государственный университет», Ульяновск, e-mail: tcyganovana@mail.ru;*

*[2]ФГБУ «Институт биохимии и физиологии растений и микроорганизмов РАН», Саратов, e-mail: khlebtsov@ibppm.sgu.ru*

Наночастицы золота получили широкое применение в фундаментальных и прикладных биомедицинских исследованиях, в диагностике, направленном транспорте лекарств, оптической визуализации клеточных структур и фототермической терапии опухолей. В работе исследованы морфологические аспекты адаптации внутренних органов беременных крыс к парентеральному введению золотых наночастиц (ЗНЧ). ЗНЧ диаметром 5 и 30 нм, покрытые полиэтиленгликолем, вводили внутривенно беременным самкам белых крыс на 10 день гестации в дозе 0,8 мг(Au)/кг (животного). ЗНЧ в тканях визуализировали методом автометаллографии нитратом серебра. Частицы были обнаружены в макрофагах печени и в селезенке. Показано, что ЗНЧ размером 5 нм проникают через гематоэнцефалический барьер. Сделан вывод о том, что введение ЗНЧ не вызывают существенных отклонений в морфологии внутренних органов в сравнении с животными контрольной группы, наблюдаемые морфофункциональные реакции исследованных органов сводятся к нарушениям в них кровообращения.

**Ключевые слова: беременные крысы, золотые наночастицы, биораспределение, гемато-энцефалический барьер**

# MORPHOLOGICAL RESPONSE OF THE INTERNAL ORGANS OF PREGNANT RATS ON INTRAVENOUS OF GOLD NANOPARTICLES

**[1]Tsyganova N.A., [1]Khairyllin R.M., [1]Terentyuk G.S., [1]Drozhdina E.P., [1]Basko M.V., [2]Khlebtsov N.G., [1]Galchin A.V.**

*[1]Ulyanovsk State University, Ulyanovsk, e-mail: tcyganovana@mail.ru;*

*[2]Institute of Biochemistry and Physiology of Plants and Microorganisms, Russian Academy of Sciences, Saratov, e-mail: khlebtsov@ibppm.sgu.ru*

Gold nanoparticles received wide application in basic and applied biomedical researches, in diagnostics, the targeted transport of drugs, optical visualization of cellular structures and photo thermal therapy of tumors. We studied the morphological aspects of the adaptation of the internal organs of pregnant rats to the parenteral administration of gold nanoparticles (GNPs). PEGylated 5- and 30 nm GNPs was injected to pregnant female rats intravenously on a ten day of gestation at a dose about 0,8 mg(Au)/kg (animal). GNPs in tissues were visualized by the silver nitrate autometallography. GNPs were observed in the liver macrophages and spleen. It is shown that 5 nm GNPs penetrate through the blood-brain barrier. It is concluded that injection GNPs not cause significant variations in the morphology of the internal organs as compared to control animals, causing similar morphofunctional response of the investigated organs, which amount to a disorder of blood circulation.

**Keywords: pregnant rats, gold nanoparticles, biodistribution, blood-brain barrier**

В процессе беременности в материнском организме возникает комплекс морфофункциональных изменений, охватывающий функции всех его систем и органов. Сформировавшиеся изменения носят компенсаторно-приспособительный характер и создают условия для внутриутробного развития плода и подготовки материнского организма к предстоящим родам [2].

В последние 10–15 лет в биомедицинской практике широко используются золотые наночастицы (ЗНЧ), применяемые в диагностике, направленном транспорте лекарств, оптической визуализации клеточных структур, фототермической и фотодинамической терапии и т.д. [1, 5]. В отечественной и зарубежной литературе в настоящее время активно изучаются биологические особенности воздействия золотых наночастиц на организм животных и человека. Однако малоизученным остается вопрос о влиянии ЗНЧ на особенности морфологических реакций компенсаторно-приспособительного характера внутренних органов животных во время беременности. В пренатальный период важнейшими факторами, воздействующими на развивающийся организм, являются влияния со стороны материнского организма. Пренатальный период как наиболее чувствительный не только для плода, но и для материнского организма, предоставляет возможность для коррекции и управления онтогенезом.

**Целью исследования** явилось изучение морфологических реакций внутренних

органов беременных белых крыс при парентеральном введении золотых наночастиц (ЗНЧ) диаметром 5 и 30 нм.

## Материал и методы исследования

Эксперимент был проведен на беременных самках белых беспородных лабораторных крыс, которым в хвостовую вену на II стадии становления гемохориальной плаценты (10 день гестации) вводили 1,5 мл суспензии ЗНЧ (концентрация 0,8 мг(Au)/кг животного) диаметром 5 и 30 нм двукратно через сутки. ЗНЧ были синтезированы цитратным восстановлением $HAuCl_4$ по методу Фрэнса [1], затем их поверхность была функционализована тиолированными молекулами полиэтиленгликоля (PEG-SH, Nektar, USA) для обеспечения стабильности ЗНЧ в кровотоке и их биодоступности [5]. Средний размер частиц определяли на электронном микроскопе Libra-120 (Carl Zeiss, Germany). Контрольной группе беременных самок вводили физиологический раствор аналогичного объема по описанной схеме. Через сутки после второго введения ЗНЧ или физиологического раствора животных выводили из эксперимента под хлороформным наркозом. Все эксперименты, уход и содержание осуществлялись в соответствии с Директивой № 63 от 22 сентября 2010 года Президиума и Парламента Европы «О защите животных, используемых для научных исследований», «Санитарными правилами по устройству, оборудованию и содержанию экспериментально-биологических клиник от 06.04.1993 и приказом Минздрава РФ № 267 от 19.06.2003 «Об утверждении правил лабораторной практики». Морфологические особенности адаптации внутренних органов беременных крыс к парентеральному введению ЗНЧ оценивали в печени, почках, селезенке и головном мозге животных. Экспериментальный материал фиксировали в 10% нейтральном формалине, заливали в парафин и анализировали по стандартным процедурам гистологической техники. Для визуализации накопления ЗНЧ в клеточных и тканевых структурах применяли метод автометаллографии нитратом серебра [6] на парафиновых гистологических срезах.

## Результаты исследования и их обсуждение

Применение метода автометаллографии позволило установить факт проницаемости ЗНЧ диаметром 5 нм для гематоэнцефалического барьера (ГЭБ) беременных животных. Золото определялось в цитоплазме нейроцитов головного мозга самок крыс (рис. 1). Полученные нами данные согласуются с результатами Hillyer J.F., R.M. Albrecht [7, 8], G. Sonavane et al. [11], количественно доказавших проницаемость гематоэнцефалического барьера для 4-нм частиц. На светооптическом уровне 30 нм ЗНЧ в ткани головного мозга нами обнаружены не были, что также соответствует результатам, полученными J.H. Kim et al. [9], установившими, что 20 нм является критическим размером ЗНЧ для их проникновения через ГЭБ.

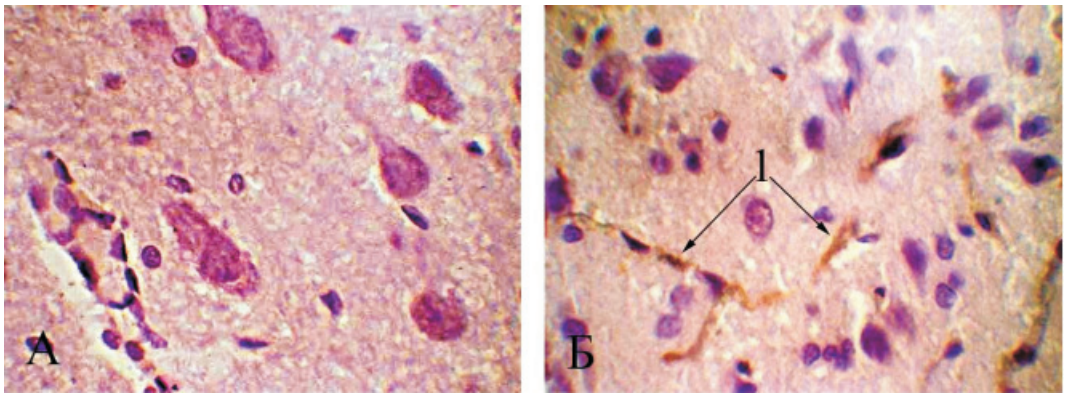


*Рис. 1. Микрофото головного мозга беременной крысы: а – после внутривенного введения физиологического раствора; б – после внутривенного введения раствора наночастиц золота диаметром 5 нм; 1 – частицы золота в цитоплазме нейроцитов. Метод автометаллографии с серебром по Hacker G.W. с докрашиванием гематоксилином, ув. ×1000*

Введение ЗНЧ диаметром 5 и 30 нм не оказывает видимого морфологическиго воздействия на структуры головного мозга животных – нейроциты и нейроглия головного мозга животных обеих групп не изменены. Сосуды головного мозга полнокровны, в части из них определяется эритростаз.

Введение раствора ЗНЧ диаметром 5 и 30 нм не вызывает также существенных отклонений в морфологии внутренних органов в сравнении с животными контрольной группы. Обращает на себя внимание тот факт, что ЗНЧ диаметром 5 и 30 нм вызывают однотипные морфофункциональные реакции исследуемых органов. В частности, у животных обеих опытных групп сохранена балочная структура печени, гепатоциты несколько набухшие, с незернистой цитоплазмой и четко контурирующимся центрально расположенным ядром. В незначительном числе сосудов эритростаз, синусоиды расширены. По всей площади среза частицы золота выявляются в печеночных макрофагах.

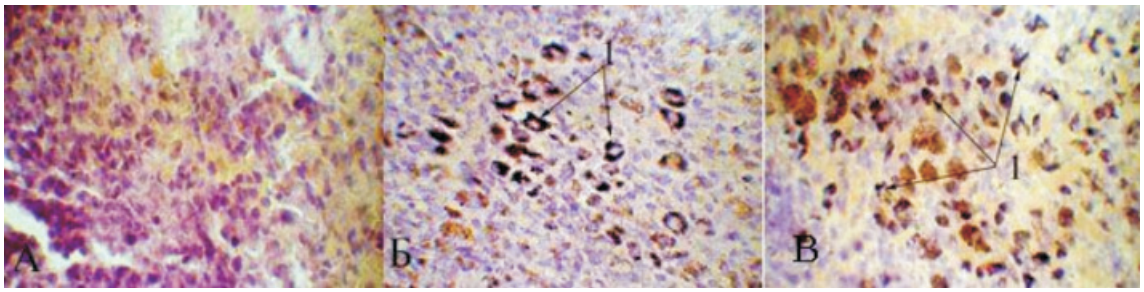


*Рис. 2. Микрофото селезенки беременной крысы:*
*а – после внутривенного введения физиологического раствора,*
*б – после внутривенного введения раствора наночастиц золота диаметром 5 нм,*
*в – после внутривенного введения раствора наночастиц золота диаметром 30 нм;*
*1 – скопления наночастиц золота в макрофагах. Метод автометаллографии с серебром по Hacker G.W. с докрашиванием гематоксилином, микрофото, ув. ×1000*

Ткань селезенки животных после введения частиц золота диаметром 5 и 30 нм резко полнокровна. Белая пульпа животных, подвергшихся введению ЗНЧ диаметром 5 нм, состоит из лимфатических узелков с четкими границами, расположенными по периферии органа, часть фолликулов содержит герминативные центры, в лимфоидной ткани органа определяется множество созревающих фолликулов. Внутривенное введение ЗНЧ диаметром 30 нм обусловливает наличие лимфатических узелков с нечёткими краями, герминативные центры в них не определяются. Красная пульпа содержит большое число макрофагов, в цитоплазме которых выявляются наночастицы золота (рис. 2).

При введении ЗНЧ диаметром 5 и 30 нм в ткани почки наблюдаются расширенные капилляры почечных клубочков и переполнение их кровью, часть клубочков коллабирована, полости капсул нефронов практически не определяются. Большая часть извитых канальцев гипохромно окрашены, их просветы резко сужены. Во многих полях зрения сосуды коркового и мозгового вещества почки резко расширены, определяется эритростаз.

В соответствии с литературными данными к механизмам транспорта ЗНЧ через плазматическую мембрану клеток *in vivo и in vitro* относятся некоторые виды микроэндоцитоза, такие как клатрин-зависимый, кавеолин-зависимый и несколько видов рафт-зависимых [3]. Установление механизмов преодоления цитоструктур ГЭБ для ЗНЧ требует дополнительного изучения на экспериментальных моделях [10]. Результаты нашего исследования подтверждают имеющиеся многочисленные данные [4, 10, 12] о преимущественном накоплении ЗНЧ в клетках ретикуло-эндотелиальной системы. Основным местом накопления ЗНЧ является цитоплазма макрофагов селезенки и звездчатых макрофагов печени. Значительное присутствие наночастиц золота в селезенке и в печени, очевидно, обусловлено синусоидным типом гемокапилляров в указанных органах, а также присутствием значительного числа макрофагов, которые путём неспецифического фагоцитоза осуществляют захват и поглощение агрегатов наночастиц, циркулирующих в крови.

## Выводы

Таким образом, введение суспензии ЗНЧ диаметром 5 и 30 нм не вызывает существенных отклонений в морфологии внутренних органов беременных крыс в сравнении с животными контрольной группы, обусловливая однотипные морфофункциональные реакции всех органов, сводящиеся, главным образом, к нарушению в их тканях микроциркуляции. Реактивные изменения органов проявляются в виде застойной гиперемии, эритростаза, тромбоза. Для всех экспериментальных животных характерно полнокровие тканей селезенки, расширенные синусоидные капилляры печени. Формирование устойчивых специфических морфологических реакций внутренних органов беременных крыс на введение ЗНЧ разного диаметра, вероятно, требует более длительного периода их воздействия на их ткани и органы.

## Список литературы

1. Золотые наночастицы: синтез, свойства, биомедицинское применение / Л.А. Дыкман, В.А. Богатырев, С.Ю. Щёголев, Н.Г. Хлебцов. – М.: Наука, 2008. – 319 с.

2. Милованов А.П. Патология системы мать – плацента – плод: Руководство для врачей. – М.: Медицина, 1999. – 448 с.

3. Canton I. Endocytosis at the nanoscale / I. Canton, G. Battaglia // Chem. Soc. Rev. – 2012. – Vol. 41. – P. 2718–2739.

4. De Jong W.H. Particle size-dependent organ distribution of gold nanoparticles after intravenous administration / W.H. De Jong et al. // Biomaterials. – 2008. – Vol. 29. – P. 1912–1919.

5. Dykman L. Gold nanoparticles in biomedical applications: Recent advances and perspective / L. Dykman, N. Khlebtsov // Chem. Soc. Rev. – 2012. – Vol. 41. – P. 2256–2282.

6. Hacker G.W. Silver acetate autometallography: an alternative enhancement technique for immunogold-silver staining (IGSS) and silver amplification of gold, silver, mercury and zinc in tissues / G.W. Hacker et al. // J. Histotechnol. – 1988. – Vol. 11. – P. 213–221.

7. Hillyer J.F. Correlative instrumental neutron activation analysis, light microscopy, transmission electron microscopy, and X-ray microanalysis for qualitative and quantitative detection of colloidal gold spheres in biological specimens / J.F. Hillyer, R.M. Albrecht // Microsc Microanal. – 1999. – Vol. 4. – P. 481–490.

8. Hillyer J.F. Gastrointestinal persorption and tissue distribution of differently sized colloidal gold nanoparticles / J.F. Hillyer, R.M. Albrecht // J Pharm Sci. – 2001. – Vol. 90. – P. 1927–1936.

9. Kim J.H. Intravenously administered gold nanoparticles pass through the blood–retinal barrier depending on the particle size, and induce no retinal toxicity / Kim J.H. et al. // Nanotechnology. – 2009. – Vol. 20. – P. 1–8.

10. Khlebtsov N.G. Biodistribution and Toxicity of Engineered Gold Nanoparticles: A Review of in Vitro and in Vivo Studies / N.G. Khlebtsov, L.A. Dykman // Chem. Soc. Rev. – 2011. – Vol. 40. – P. 1647–1671.

11. Sonavane G. Biodistribution of colloidal gold nanoparticles after intravenous administration: effect of particle size / G. Sonavane, K. Tomoda, K. Makino // Colloids and Surfaces B: Biointerfaces. – 2008. – Vol. 66. – P. 274–280.

12. Terentyuk G.S. Circulation and distribution of gold nanoparticles and induced alterations of tissue morphology at intravenous particle delivery / G.S. Terentyuk, G.N. Maslyakova, L.V. Suleymanova et al // J. Biophoton. – 2009. – № 2 (5). – P. 292–302.

## References

1. Dykman L.A., Bogatyrev V.A., Shhjogolev S.Ju., Hlebsov N.G. Zolotye nanochasticy: sintez, svojstva, biomedicinskoe primenenie /. Moscow, Nauka, 2008. 319 p.

2. Milovanov A.P. Patologija sistemy mat' – placenta – plod: Rukovodstvo dlja vrachej / A.P. Milovanov. Moscow, Medicina, 1999. 448 p.

3. Canton I. Endocytosis at the nanoscale / I. Canton, G. Battaglia // Chem. Soc. Rev. 2012. Vol. 41. pp. 2718–2739.

4. De Jong W. H. Particle size-dependent organ distribution of gold nanoparticles after intravenous administration / W.H. De Jong et al. // Biomaterials. 2008. Vol. 29. pp. 1912–1919.

5. Dykman L. Gold nanoparticles in biomedical applications: Recent advances and perspective / L. Dykman, N. Khlebtsov // Chem. Soc. Rev. 2012. Vol. 41. pp. 2256–2282.

6. Hacker G.W. Silver acetate autometallography: an alternative enhancement technique for immunogold-silver staining (IGSS) and silver amplification of gold, silver, mercury and zinc in tissues / G.W. Hacker et al. // J. Histotechnol. 1988. Vol. 11. pp. 213–221.

7. Hillyer J.F. Correlative instrumental neutron activation analysis, light microscopy, transmission electron microscopy, and X-ray microanalysis for qualitative and quantitative detection of colloidal gold spheres in biological specimens / J.F. Hillyer, R.M. Albrecht // Microsc Microanal. 1999. Vol. 4. pp. 481–490.

8. Hillyer J.F. Gastrointestinal persorption and tissue distribution of differently sized colloidal gold nanoparticles / J.F. Hillyer, R.M. Albrecht // J Pharm Sci. 2001. Vol. 90. pp. 1927–1936.

9. Kim J.H. Intravenously administered gold nanoparticles pass through the blood–retinal barrier depending on the particle size, and induce no retinal toxicity / Kim J.H. et al. // Nanotechnology. 2009. Vol. 20. pp. 1–8.

10. Khlebtsov N.G. Biodistribution and Toxicity of Engineered Gold Nanoparticles: A Review of in Vitro and in Vivo Studies / N.G. Khlebtsov, L.A. Dykman // Chem. Soc. Rev. 2011. Vol. 40. pp. 1647–1671.

11. Sonavane G. Biodistribution of colloidal gold nanoparticles after intravenous administration: effect of particle size / G. Sonavane, K. Tomoda, K. Makino // Colloids and Surfaces B: Biointerfaces. 2008. Vol. 66. pp. 274–280.

12. Terentyuk G.S. Circulation and distribution of gold nanoparticles and induced alterations of tissue morphology at intravenous particle delivery / G.S. Terentyuk, G.N. Maslyakova, L.V. Suleymanova et al // J. Biophoton. 2009. no. 2 (5). pp. 292–302.

**Рецензенты:**

Слесарев С.М., д.б.н., доцент, заведующий кафедрой биологии и биоэкологии ФГБОУ ВПО «Ульяновский государственный университет», г. Ульяновск;

Музурова Л.В., д.м.н., профессор кафедры анатомии человека Саратовского государственного медицинского университета им. В.И. Разумовского Министерства здравоохранения и социального развития РФ, г. Саратов.

Работа поступила в редакцию 29.01.2013.