УДК 616.748.54-018.38-003.93-073.48-053.2

РЕГЕНЕРАЦИЯ АХИЛЛОВА СУХОЖИЛИЯ ПРИ ЕГО ПОДКОЖНОЙ ЧАСТИЧНОЙ МНОГОУРОВНЕВОЙ ПОПЕРЕЧНОЙ ТЕНОТОМИИ У ДЕТЕЙ

Власов М.В., Богосьян А.Б., Мусихина И.В., Кузнецова И.В.

ФГБУ ННИИТО Минздрава России, Нижний Новгород, e-mail: info@nniito.ru

В Нижегородском НИИ травматологии и ортопедии разработан и внедрен способ удлинения ахиллова сухожилия за счет его подкожной частичной многоуровневой поперечной тенотомии (патент РФ № 2414864 от 27.08.2011). Данный способ применен для коррекции эквинусной установки стоп у 18 больных (оперировано 29 стоп) с детским церебральным параличом и у 38 больных (оперировано 66 стоп) с врожденной плосковальгусной деформацией стоп в сочетании с подтаранным артроэрезом имплантом Kalix-II. Анализ эхоструктуры сухожилия показал, что после подкожной частичной многоуровневой поперечной тенотомии ахиллова сухожилия, выполненной при коррекции деформации стоп, во всех случаях происходит полное восстановление структуры ахиллова сухожилия в течение 6 месяцев. Предложенный способ удлинения ахиллова сухожилия обеспечивает снижение травматичности оперативного вмешательства и создает благоприятные условия для регенерации сухожильной ткани.

Ключевые слова: регенерация, ахиллово сухожилие, ультросонография, дети

ACHILLES TENDON REGENERATION AFTER ITS TRANSCUTANEOUS MULTILEVEL PARTLY-TRANSVERSE TENOTOMY IN CHILDREN

Vlasov M.V., Bogosyan A.B., Musikhina I.V., Kuznetsova I.V.

Nizhny Novgorod Research Institute of Traumatology and Orthopedics, Nizhny Novgorod, e-mail: info@nniito.ru

A new method of Achilles tendon lengthening the was developed and implemented in Nizhny Novgorod Research Institute of Traumatology and Orthopedics which consists of percutaneous multi level partial-transverse tenotomy (RU Patent № 2414864 priority date 27.08.2011). This method is applied in18 patients (29 feet) with cerebral palsy and in 38 patients (66 feet) with a congenital flat-valgus foot deformity in combination with subtalar arthroeresis using Kalix-II implant. The proposed method reduces tendon traumatization and creates favorable conditions for tissue regeneration. Ultrasound investigation showed that after percutaneous multi level partial-transverse Achilles tenotomy a complete recovery of tendon structure was observed in the period of 6 months.

Keywords: regeneration, the Achilles tendon ultrasonography, children

При лечении различной ортопедической патологии у детей возникает необходимость удлинения ахиллова сухожилия [5; 6; 8; 9]. До настоящего времени проводится поиск эффективных и малотравматичных методик данного хирургического вмешательства.

Имеется прямая связь между техникой выполнения тенотомии, возрастом ребенка и регенерационной способностью ахиллова сухожилия. Это связано с тем, что от способа пересечения сухожилия, обширности повреждения околосухожильных тканей зависит то, в каких условиях будет происходить его регенерация [1]. Повреждение структур сухожилия, принимающих активное участие в его кровоснабжении, приводит к значительному снижению репаративных возможностей сухожильной ткани.

Современная ультразвуковая диагностика является методом выбора при изучении репарации ахиллова сухожилия у детей после оперативных вмешательств [4; 11]. Данное исследование является высокоинформативным, неинвазивным, доступным в клинической практике и может применяться так часто, как это необходимо для этапного наблюдения за динамикой изменений, происходящих в структуре ахиллова сухожилия [7; 10].

Цель настоящей работы – изучение процессов регенерации ахиллова сухожилия после подкожной частичной многоуровневой поперечной тенотомии.

Материалы и методы исследования

Процессы регенерации ахиллова сухожилия изучены у 18 больных на 29 стопах с детским церебральным параличом и у 38 больных на 66 стопах с врожденной плосковальгусной деформацией стоп, которым при коррекции деформации стоп была выполнена подкожная частичная многоуровневая поперечная тенотомия ахиллового сухожилия по разработанной методике. Двусторонняя патология отмечена у 39 детей, односторонняя – у 17 (правосторонняя – 10, левосторонняя – 7). Средний возраст составил – 5,0 ± 0,7 лет.

Во всех случаях использован способ удлинения сухожилия (патент РФ № 2414864 от 27.03.2011 г.), разработанный в Нижегородском НИИ травматологии и ортопедии. Способ осуществляется следующим образом: через проколы кожи выполняют продольные разрезы в сагиттальной плоскости через всю толщину сухожилия эксцентрично его середины на 3–4 мм, чередуя отступ к наружному и внутреннему краям. Выполняют поперечные разрезы, равные по длине продольным, идущие от середины промежуточных

продольных разрезов через середину сухожилия поочередно к наружному и внутреннему его краям. Из наиболее удаленных друг от друга концов дистального и проксимального продольных разрезов производят поперечные разрезы идущие к наружному и внутреннему краям сухожилия. Натягивают (напрягают) сухожилие и производят его удлинение за счет раскрытия поперечных и продольных разрезов с образованием диастазов. Расположение разрезов при частичной многоуровневой поперечной тенотомии представлено на рис. 1.

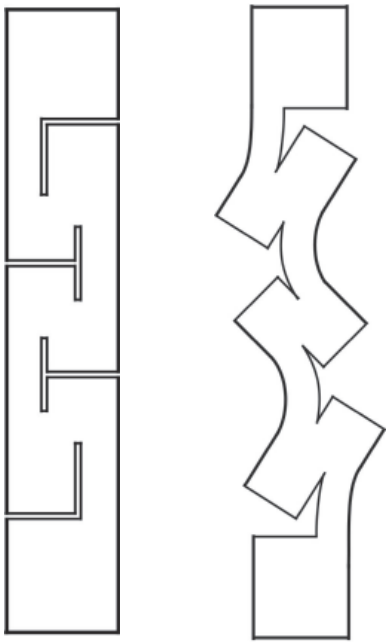

Рис. 1. Расположение продольных и поперечных разрезов при частичной многоуровневой поперечной тенотомии

В данном случае удлинение ахиллова сухожилия осуществляется за счет выполнения поперечных и продольных разрезов с сохранением непрерывной целостности сухожилия, что значительно снижает травматичность процедуры и создает благоприятные условия для регенерации. Необходимая величина удлинения легко дозируется полнотой раскрытия разрезов при натяжении сухожилия. При достижении эффекта удлинения исключается утолщение, деформация сухожилия, что снижает риск образования обширных и плотных рубцовых сращений, улучшая функциональный результат лечения.

Оценка процессов репаративной регенерации ахиллова сухожилия проводилась на аппарате Acuson X 300 (Siemens, Германия), линейными датчиками 13–5 МГц с небольшой рабочей поверхностью для удобства сканирования. Ультразвуковое исследование ахиллова сухожилия проводилось по стандартной методике [2, 3]. Определялась толщина сухожилия в проксимальной и дистальной его частях, выраженность паратенона, оценивалась его структура и формирование регенерата. Ультрасонография ахиллова сухожилия проводилась до оперативного вмешательства, а также на 7, 15, 30, 60 и 180 сутки после него.

Результаты исследования и их обсуждение

Исходная картина ахиллова сухожилия перед тенотомией при продольном ультразвуковом сканировании характеризуется наличием трубчатой структуры с параллельными гиперэхогенными линиями (рис. 2). Гиперэхогенные линии являются отражениями ультразвукового луча от коллагена и перегородок эндотелия. Ахиллово сухожилие прослеживается на всем протяжении, хорошо дифференцируется от окружающих его мягких тканей, четко определяются его контуры и волокнистая структура. При ультразвуковом сканировании по краям ахиллова сухожилия визуализируются гиперэхогенные линии – паратенон, толщина которого составляет 0,26 ± 0,05 мм.

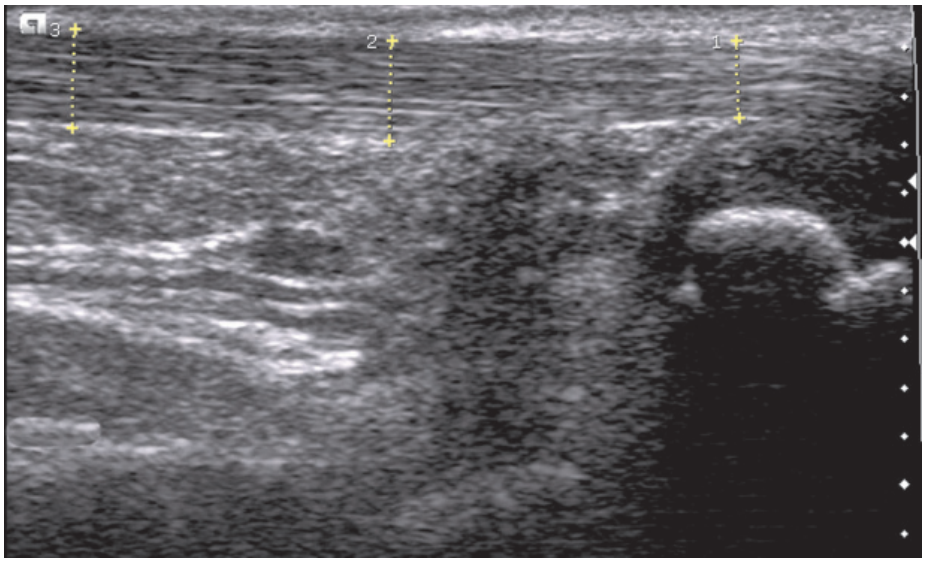

Рис. 2. Изображение ахиллова сухожилия до подкожной тенотомии

Передне-задний размер проксимальной части сухожилия равен 3,2 ± 0,15 мм, а дистальной – 4,1 ± 0,26 мм. При поперечном сканировании ахиллово сухожилие лоцируется в виде образования овальной формы с четкими контурами и яркими гиперэхогенными точками.

На 7 сутки после тенотомии при ультразвуковом исследовании ахиллова сухожилия при продольном сканировании определяется непрерывность его контура (рис. 3).

При продольном и поперечном сканировании отмечается частичное нарушение целостности сухожилия в виде гипоэхогенных зон ($p < 0,01$) по сравнению с исходными данными, размеры которых составили 4,7 ± 0,42 мм и 2,7 ± 0,2 мм при сохранном интактном паратеноне. Передне-задний размер сухожилия – 4,7 ± 0,38 мм. Выявляется снижение эхогенности сухожилия и неоднородность его структуры за счет утолщения, разрыхления и набухания соединительнотканной его основы. Подкожная клетчатка утолщена, эхогенность ее снижена, что указывает на развитие отека подкожной клетчатки. При использовании энергетического допплеровского картирования (ЭДК) отмечается усиление васкуляризации.

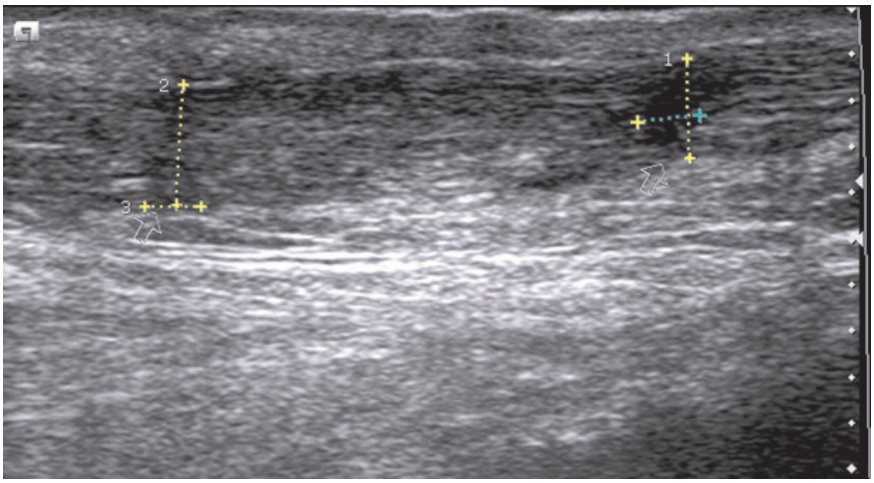

Рис. 3. Изображение ахиллова сухожилия на 7 сутки после тенотомии

Данная ультросонографическая картина соответствует первой фазе репаративной регенерации сухожильной ткани – экссудации и фибриноидного склеивания. Утолщение, разрыхление и набухание соединительнотканной основы сухожилия свидетельствует об увеличении отека ахиллова сухожилия. Диастаз между краями частично пересеченного сухожилия заполнен остатками кровяного сгустка, фибрином с образованием соединительнотканной основы.

На 15 сутки после операции при продольном сканировании лоцируется непрерывность контура ахиллова сухожилия при сохранном паратеноне (рис. 4).

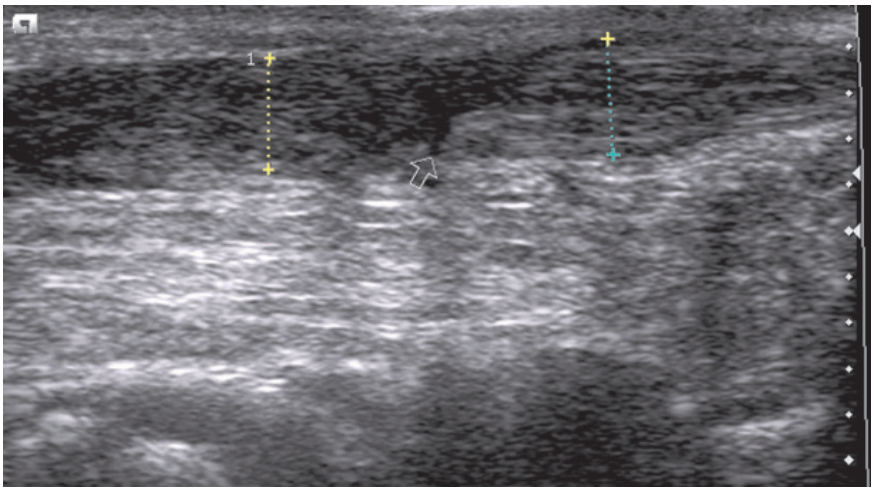

Рис. 4. Изображение ахиллова сухожилия на 15 сутки после тенотомии

По сравнению с предыдущим исследованием отмечается увеличение передне-заднего размера сухожилия до 5,0 ± 0,26 мм ($p > 0,05$). Сохраняются признаки умеренно сниженной эхогенности сухожилия и неоднородность его структуры, что указывает на сохраняющийся отек соединительнотканной основы сухожилия. При продольном и поперечном сканировании отмечается частичное нарушение целостности сухожилия размерами 4,2 ± 0,37 мм и 2,2 ± 0,18 мм. В этих зонах сухожилие имеет неоднородную структуру (преимущественно гипоэхогенную) и нечеткий контур, что свидетельствует о замещении лизированной гематомы новообразованной соединительной тканью – регенератом. При использовании ЭДК лоцируется перифокальный кровоток. Подкожная клетчатка имеет сниженную эхогенность.

Ультросонографическая картина соответствует началу второй фазы репаративной регенерации сухожильной ткани – фиброплазии. Сохраняющееся утолщение и разрыхление соединительнотканной основы сухожилия свидетельствует о бурной соединительнотканной пролиферации и васкуляризации в местах частичного пересечения ахиллова сухожилия. Диастаз между краями частично пересеченного сухожилия уменьшается и заполняется пролиферационной грануляционной тканью.

На 30 сутки после подкожной тенотомии при ультразвуковом исследовании ахиллова сухожилия определяется непрерывность его контура, соединительнотканная оболочка сухожилия (паратенон) прослеживается на всем его протяжении (рис. 5).

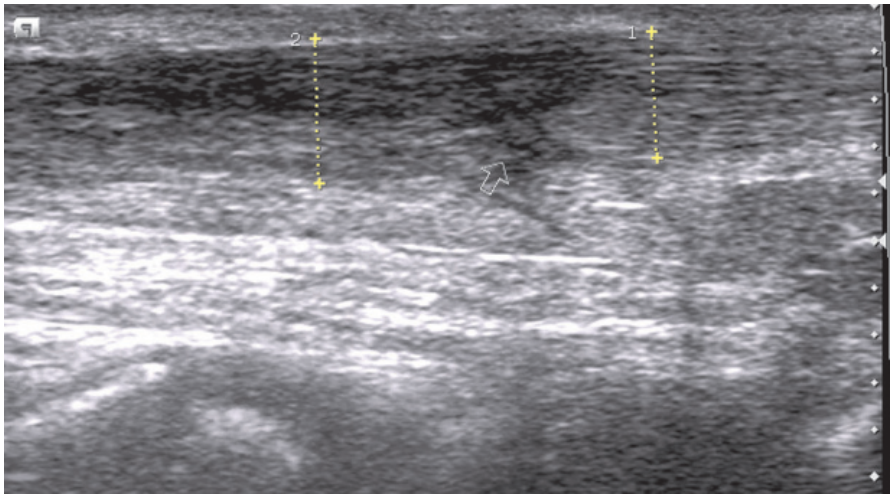

Рис. 5. Изображение ахиллова сухожилия на 30 сутки после тенотомии

По сравнению с исследованием на 15 сутки отмечается некоторое увеличение передне-заднего размера сухожилия до 5,7 ± 0,5 мм ($p > 0,05$), что свидетельствует о сохранении разрыхления и набухания соединительнотканной основы сухожильной ткани. При продольном и поперечном сканировании вдоль переднего края сухожилия отчетливо определяется соединительнотканный регенерат, который имеет неоднородную структуру (преимущественно гипоэхогенная) и нечеткий контур. По сравнению с 15 сутками после тенотомии протяженность гипоэхогенной зоны регенерата в продольном и поперечном размере уменьшилась и составляет 3,5 ± 0,28 и 1,9 ± 0,15 мм. Прилежащие к ахилловому сухожилию ткани (подкожная клетчатка) принимают картину нормальной эхогенности. При использовании ЭДК лоцируются единичные очаги васкуляризации.

Данная ультросонографическая картина свидетельствует о начале третьей фазы репаративной регенерации сухожильной ткани – созревания и дифференциации. Просвет между краями частично пересеченного сухожилия полностью заполняется новообразованной тканью (регенератом), происходит полимеризация фибрилл коллагена, и соединительнотканные волокна начинают приобретать сходство с сухожильными волокнами.

На 60 сутки после операции при ультразвуковом исследовании ахиллова сухожилия наблюдаются дальнейшие процессы созревания сухожильного регенерата в местах его частичного поперечного пересечения (рис. 6). Отчетливо прослеживается хорошо выраженная соединительнотканная оболочка ахиллова сухожилия (паратенон) на всем его протяжении.

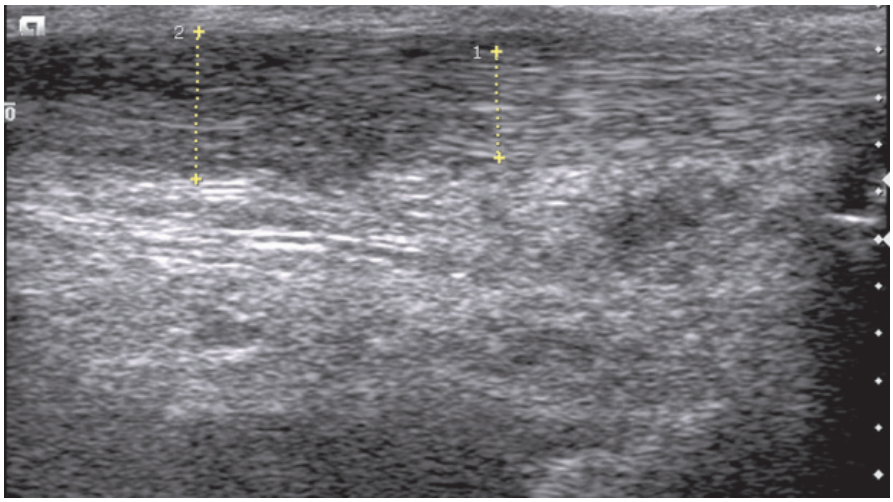

Рис. 6. Изображение ахиллова сухожилия на 60 сутки после тенотомии

По сравнению с исследованием на 30 сутки отмечается дальнейшее равномерное увеличение передне-заднего размера сухожилия до 7,9 ± 0,47 мм ($p > 0,05$). Ахиллово сухожилие обычной эхогенности, с упорядочной эхоструктурой, с четкими ровными контурами. Зоны дефектов полностью заполнены новообразованной соединительной тканью – регенератом. Эхоструктура регенерата имеет сниженную эхогенность, четкие и ровные контуры. При ЭДК лоцируются единичные очаги васкуляризации. Прилежащие к ахилловому сухожилию ткани (подкожная клетчатка) имеют картину нормальной эхогенности.

Данная ультросонографическая картина свидетельствует о продолжении третьей фазы репаративной регенерации сухожильной ткани. При этом зоны дефектов сухожилия полностью заполнены новообразованной соединительной тканью – регенератом. Структура регенерата приближена к нормальной ткани сухожилия.

На 180 сутки после тенотомии при продольном сканировании сухожилия визуализируется линейная структура с четкими, ровными контурами, эхогенными границами, непрерывными на всем протяжении: от мышечной части до прикрепления к пяточной кости (рис. 7).

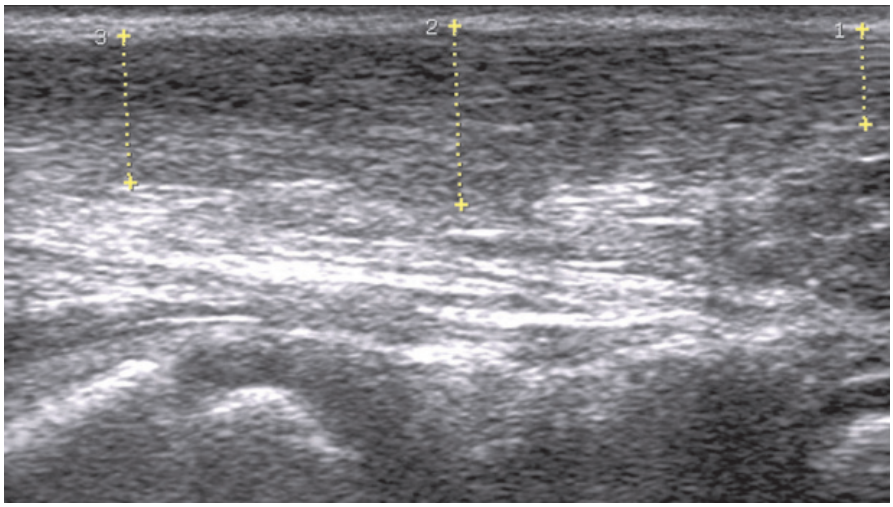

Рис. 7. Изображение ахиллова сухожилия на 180 сутки после тенотомии

Ахиллово сухожилие имеет равномерное изменение толщины по направлению от пяточного бугра к сухожильно-мышечному переходу. По сравнению с исследованием на 60 сутки отмечается незначительное уменьшение передне-заднего размера сухожилия до 7,5 ± 0,6 мм ($p > 0,05$). Толщина в проксимальной части сухожилия составила 6,2 ± 0,0,49 мм, а в дистальной – 4,0 ± 0,32 мм. Максимальное значение передне-заднего размера определяется в средней части ахиллова сухожилия (зона

сухожильного регенерата) и составляет 7,5 ± 0,6 мм. При поперечном сканировании лоцируется образование овальной формы, с четкими эхогенными контурами. При использовании ЭДК усиленной васкуляризации не выявлено. Окружающие мягкие ткани без особенностей.

Ультросонографическое изображение соответствует полному восстановлению ахиллова сухожилия. Структура ахиллова сухожилия достаточно однородная на всем его протяжении, места частичного пересечения ахиллова сухожилия не определяются.

Заключение

Проведенное исследование позволило изучить процессы регенерации ахиллова сухожилия после его частичного многоуровневого поперечного пересечения с сохранением непрерывной целостности. Выбранная кратность УЗИ ахиллова сухожилия дала возможность проследить основные фазы репаративной регенерации сухожильной ткани.

Ультразвуковое исследование ахиллова сухожилия показало, что уже на 30 сутки после операции диастаз между краями частично пересеченного сухожилия полностью заполняется новообразованной тканью (регенератом), соединительнотканные волокна начинают приобретать сходство с сухожильными волокнами, а окончательная его перестройка наступает на 180 сутки после тенотомии.

Полученные данные свидетельствуют о том, что использование разработанного способа удлинения сухожилия, осуществляемого за счет частичного многоуровневого поперечного пересечения с сохранением его непрерывной целостности, позволяет значительно уменьшить травматичность процедуры и создать благоприятные условия для регенерации ахиллова сухожилия.

Список литературы

1. Александров В.В., Тетюшев И.В., Коченов А.Г., Постников В.И. Особенности регенерации ахиллова сухожилия после подкожной тенотомии в разных возрастных группах при лечении врожденной косолапости по методу Понсети // Лечение врожденных деформаций стоп у детей: материалы 3 международной конференции. – Ярославль, 2009. – С. 1.

2. Власов М.В., Богосьян А.Б., Мусихина И.В., Кузнецова И.В. Репаративная регенерация ахиллова сухожилия у детей при наложении сухожильного шва (по данным ультросонографического исследования) // Фундаментальные исследования. – 2013. – № 3 (ч. 2). – С. 265–271.

3. Зубарев А.Р. Диагностический ультразвук. Костномышечная система. – М.: Стром, 2002. – 136 с.

4. Зубарев А.Р. Ультразвуковое исследование опорно-двигательного аппарата у взрослых и детей: пособие для врачей / А.Р. Зубарев, Н.А. Неменова. – М.: Видар-М, 2006. – 136 с.

5. Кузнечихин Е.П., Трубин И.В., Кузин А.С., Козлов А.С., Махров Л.А., Моисеев С.Н., Трубин И.В. Врожденная плоско-вальгусная деформация стоп с вертикальным положением таранной кости и методы ее коррекции у детей // Вестник травматологии и ортопедии им. Н.Н. Приорова. – 2005. – № 1. – С. 65–69.

6. Саакян Ц.А. О пластике ахиллова сухожилия //Ортопедии, травматология и протезирование. – 1970. – № 9. – С. 63–64.

7. Холин А.В., Пугачева Е.Н., Корышков Н.А., Корышкова Л.В., Корсун А.А. Возможности ультразвуковой диагностики патологии стопы и голеностопного сустава // Травматология и ортопедия России. – 2009. – № 4 (54). – С. 65–72.

8. Cummings R.J., Lovell W.W. Current concepts review operative treatment of congenital idiopathic clubfoot // J. Bone Jt. Surg. – 1988. – Vol. 70-A, № 7. – P. 1108–1112.

9. Dobbs M.B., Purcell D.B., Nunley R., Morcuende J.A. Early results of a new method of treatment for idiopathic congenital vertical talus // J. Bone Jt. Surg. – 2006. – Vol. 88-A, № 6. – P. 1192–1200.

10. Ericson S.J. High-resolution imaging of the musculoskeletal system // Radiology. – 1997. – 205. – P. 593–618.

11. Martinoli C., Derchi L.E., Pastorino C., Bertolotto M., Silvestri E. Analysis of echotexture of tendons with US // Radiology. – 1993. – 186. – P. 839–843.

References

1. Aleksandrov V.V., Tetjushev I.V., Kochenov A.G., Postnikov V.I. *Materialy 3 mezhdunarodnoj konferencii «Lechenie vrozhdennoj deformacij stop u detej»* (Proc. 3rd Int. Conf. «Treatment of congenital foot deformities in children»). Yaroslavl, 2009, pp. 1–2.

2. Vlasov M.V., Bogos'jan A.B., Musihina I.V., Kuznecova I.V., Scientific journal «Fundamental research», 2013, no. 3, part 2, available at: www.rae.ru/fs.

3. Zubarev A.R. *Diagnosticheskij ul'trazvuk. Kostnomyshechnaja sistema*. [Diagnostic ultrasound. Musculoskeletal system]. Moscow, Strom., 2002. 136 p.

4. Zubarev A.R., Nemenova N.A. Ul'trazvukovoe issledovanie oporno-dvigatel'nogo apparata u vzroslyh i detej. [Ultrasound examination of the musculoskeletal system in children and adults]. Moscow, Vidar-M, 2006. 136 p.

5. Kuznechihin E.P., Kuzin A.S., Kozlov A.S., Mahrov L.A., Moiseev S.Nj., Trubin I.V. Vestnik travmatologii i ortopedii im. N.N. Priorova., 2005, no. 1, pp. 65–69.

6. Saakjan C.A. Ortopedija, travmatologija i protezirovanie., 1970, no. 9, pp. 63–64.

7. Holin A.V., Pugacheva E.N., Koryshkov N.A., Koryshkova L.V., Korsun A.A., Travmatologija i ortopedija Rossii., 2009, no. 4 (54), pp. 65–72.

8. Cummings R.J., Lovell W.W. Current concepts review operative treatment of congenital idiopathic clubfoot // J. Bone Jt. Surg. 1988. Vol. 70-A, no. 7. pp. 1108–1112.

9. Dobbs M.B, Purcell D.B., Nunley R., Morcuende J.A. Early results of a new method of treatment for idiopathic congenital vertical talus // J. Bone Jt. Surg. 2006. Vol. 88-A, no. 6. pp. 1192–1200.

10. Ericson S.J. High-resolution imaging of the musculoskeletal system // Radiology. 1997. 205. pp. 593–618.

11. Martinoli C., Derchi L.E., Pastorino C., Bertolotto M., Silvestri E. Analysis of echotexture of tendons with US // Radiology. 1993. 186. pp. 839–843.

Рецензенты:

Королев С.Б., д.м.н., профессор, заведующий кафедрой травматологии, ортопедии и военно-полевой хирургии, ГБОУ ВПО НижГМА Минздрава России, г. Нижний Новгород;

Малышев Е.С., д.м.н., профессор кафедры хирургии (курс травматологии и ортопедии), ФПКВ ГБОУ ВПО НижГМА Минздрава России, г. Нижний Новгород.

Работа поступила в редакцию 27.11.2013.