УДК 617.55-089.844

СПОСОБ ГЕРНИОПЛАСТИКИ БОЛЬШИХ И ГИГАНТСКИХ ПОСЛЕОПЕРАЦИОННЫХ ВЕНТРАЛЬНЫХ ГРЫЖ

Чарышкин А.Л., Фролов А.А.

ФГБОУ ВПО «Ульяновский государственный университет», Ульяновск, e-mail: charyshkin@yandex.ru

Проведено исследование по улучшению результатов хирургического лечения больных с большими и гигантскими послеоперационными вентральными грыжами с использованием разработанного способа герниопластики. В статье описан разработанный способ герниопластики у больных с большими и гигантскими послеоперационными вентральными грыжами (патент РФ на изобретение № 2422105). В работе представлены результаты обследования и лечения 123 больных с большими и гигантскими послеоперационными вентральными грыжами за период с 2003–2012 гг. Средний возраст оперированных больных составил 64,2 ± 9,3 года. Проведена оценка предложенного способа герниопластики у больных с большими и гигантскими послеоперационными вентральными грыжами. Разработанный способ герниопластики при больших и гигантских послеоперационных грыжах изолирует имплантат от подкожно-жировой клетчатки и брюшной полости, что снижает местные воспалительные осложнения со стороны послеоперационной раны на 22,5% в сравнении с методами inlay-sublay и onlay. В сравнении с методами герниопластики inlay-sublay и onlay использование разработанного способа снижает риск рецидива заболевания.

Ключевые слова: послеоперационная вентральная грыжа, способ герниопластики

WAY HERNIOPLASTY BIG AND HUGE POSTOPERATIVE VENTRAL OF HERNIAS

Charyshkin A.L., Frolov A.A.

Ulyanovsk State University, Ulyanovsk, e-mail: charyshkin@yandex.ru

Research on improvement of results of surgical treatment of patients with big and huge postoperative ventral hernias with use of the developed way hernioplasty. Is conducted. In work the developed way hernioplasty at patients with big and huge postoperative ventral hernias (the patent Russian Federation for the invention № 2422105) is described. In work results of inspection and treatment of 123 patients with with big and huge postoperative ventral hernias from 2003–2012 are presented. Average age of the operated patients made 64,2 ± 9,3 years. The assessment of the offered way hernioplasty at patients with big and huge postoperative ventral hernias is carried out. The developed way hernioplasty at big and huge postoperative hernias isolates an implant from hypodermic and fatty cellulose and an abdominal cavity that reduces local inflammatory complications from a postoperative wound by 22,5% in comparison with the inlay-sublay and on lay methods. In comparison with methods hernioplasty inlay-sublay and on lay, use of the developed way reduces risk of recurrence of a disease.

Keywords: postoperative eventral hernias, way hernioplasty

Применение герниопластики у больных с большими и гигантскими послеоперационными грыжами с использованием синтетических материалов позволило снизить количество рецидивов на 1–5% [1, 2, 6, 9]. Применение имплантатов привело к возникновению новой клинической проблемы – увеличению количества случаев инфекционных осложнений [7, 10]. При использовании протеза количество осложнений со стороны раны, таких как нагноение, серома, гематома, отторжение протеза, формирование кишечных спаек и свищей, может достигать 18,6–67% [3, 4, 5, 8]. Послеоперационные осложнения являются основной причиной продолжительного течения послеоперационного периода и значительного увеличения материальных затрат на лечение [7, 9].

Целью нашего исследования явилось улучшение результатов лечения больших и гигантских послеоперационных вентральных грыж путем разработки и применения способа герниопластики sublay с использованием имплантата.

Материал и методы исследования

В работе представлены результаты обследования и лечения 123 больных с послеоперационными вентральными грыжами, оперированных в хирургических отделениях ГУЗ «Ульяновская областная клиническая больница» и Клинической больницы скорой медицинской помощи города Ульяновска с 2003 по 2012 год. Средний возраст оперированных больных составил 64,2 ± 9,3 года.

В работе использовалась SWR-классификация, разработанная J.P. Chevrel и A.M. Rath, принятая на XXI Международном конгрессе герниологов в Мадриде (1999 г.) и рекомендованная в нашей стране на V конференции «Актуальные вопросы герниологии». Все исследуемые пациенты были с грыжами по SWR-классификации W4, рецидивные грыжи у 38 (30,9%) больных, рецидивирующие – у 17 (13,8%).

В зависимости от метода операции все исследуемые пациенты были разделены на три группы. Первую группу составили 40 пациентов, оперированных по разработанному способу (патент РФ на изобретение № 2422105). Вторую группу составили 30 пациентов, оперированных по методике В.И. Белоконева – inlay-sublay, третью группу составили 53 пациента, оперированных по методике onlay. Группы были сопоставимы по демографическим и клиническим показателям.

Большинству пациентов проспективного исследования в послеоперационном периоде выполняли ультразвуковой контроль течения раневого процесса на 3, 7, 10 и 14 сутки. Продолжительность послеоперационного болевого синдрома оценивали по жалобам больного и по количеству дней назначения анальгетиков. Предоперационная подготовка проводилась с учетом сопутствующей патологии. При наличии факторов риска производилось введение низкомолекулярного гепарина: начиная с первых 12 часов после операции и в течение 5–7 дней послеоперационного периода. Для профилактики послеоперационных раневых осложнений за 30 минут до операции или интраоперационно вводились антибиотики цефалоспоринового ряда. В послеоперационном периоде при рецидивных грыжах, иссечении гранулем, массивном энтеролизе антибактериальную терапию продолжали до 5–7 дней. Все операции выполняли под эндотрахеальным наркозом. В качестве сетчатого эксплантата во всех группах использовали полипропиленовую сетку, для фиксации имплантата – шовный материал пролен.

Разработанный способ (патент РФ на изобретение № 2422105) заключается в следующем. Под эндотрахеальным наркозом с искусственной вентиляцией легких производят иссечение старого послеоперационного рубца с излишками кожи 1 (рис. 1) и при необходимости удаляют жировой фартук. Осторожно вскрывают грыжевой мешок, производят герниолапаротомию. Затем выполняют интроабдоминальный этап операции (разделение сращений, ревизия брюшной полости, по показаниям выполнение симультанных операций).

По окружности грыжевых ворот создают карман 2 (рис. 1) под мышечно-апоневротическим слоем 3 на протяжении 6–8 см в предбрюшинном пространстве, отделяя брюшину 4 от мышечно-апоневротического слоя 3. Рассеченную брюшину 4 грыжевых ворот ушивают непрерывным рассасывающимся швом, край в край (рис. 1). На ушитую брюшину 4 помещают сетчатый эндопротез 5 таким образом, чтобы он по окружности занимал сформированный карман 2 и отступал на 6–8 см от края грыжевых ворот.

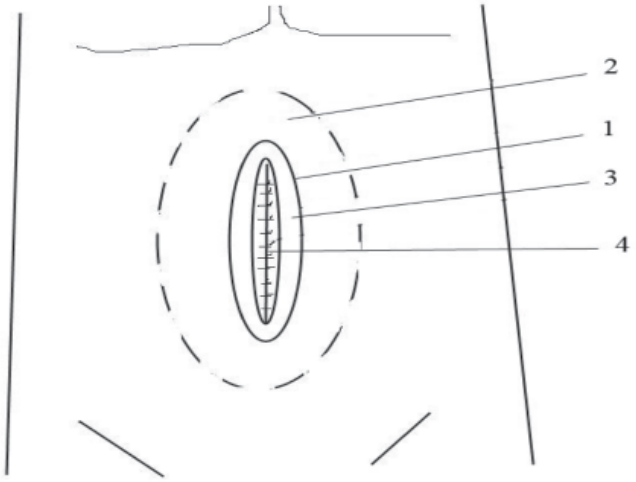

Рис. 1. Иллюстрирует рассеченую кожу 1, карман 2 под мышечно-апоневротическим слоем 3 и ушитую брюшину 4

После имплантации сетчатого эндопротеза 5 в сформированный карман 2 его подшивают к мышечно-апоневротическому слою 3 сзади наперед по периметру симметрично восемью П-образными швами 6 (рис. 2), отступив от края грыжевых ворот на 6–8 см, при этом П-образные швы 6 проходят через мышечно-апоневротический слой 3, нити не завязывают (рис. 2). После этого грыжевые ворота ушивают узловыми швами, край в край нерассасывающими нитями. Ушивать начинают с дистального угла грыжевых ворот, накладывают 2–4 узловых шва, завязывают, затем ушивают проксимальный угол 2–4 узловых швами, завязывают. Затем завязывают симметрично крайние верхние и нижние ранее наложенные П-образные швы 6, фиксирующие сетчатый эндопротез 5 к мышечно-апоневротическому слою 3. Осуществляют полное симметричное расправление сетчатого эндопротеза 5. Далее накладывают остальные узловые швы, закрывающие грыжевые ворота, таким образом, чтобы лигатуры 7 проходили через сетчатый эндопротез 5. Сетчатый эндопротез 5 фиксируют по средней линии лигатурами 7, проведенными через мышечно-апоневротический слой 3, на всем протяжении грыжевых ворот (рис. 2). По мере закрытия грыжевых ворот узловыми швами последовательно завязывают вначале угловые верхние и нижние П-образные швы. После полного закрытия грыжевых ворот завязывают средние ранее наложенные П-образные швы 6, фиксирующие сетчатый эндопротез 5 к мышечно-апоневротическому слою 3, расположенные справа и слева от грыжевых ворот. Швы на кожу.

Для статистической оценки достоверности разницы показателей использовался t-тест Стьюдента, при этом достоверными считались результаты с $p \leq 0{,}05$.

Для статистической обработки результатов использовалась программа MicrosoftExcel 2007.

Результаты исследования и их обсуждение

Продолжительность операции во второй группе больных составила 80,1 ± 30,4 мин,

в третьей группе – 67,5 ± 24,1 минут. В первой группе длительность выполнения разработанного способа операции составила 63,1 ± 20,4 минуты, что на 17 минут меньше, чем во второй группе, и на 4,4 минуты меньше, чем в третьей группе ($p < 0,05$).

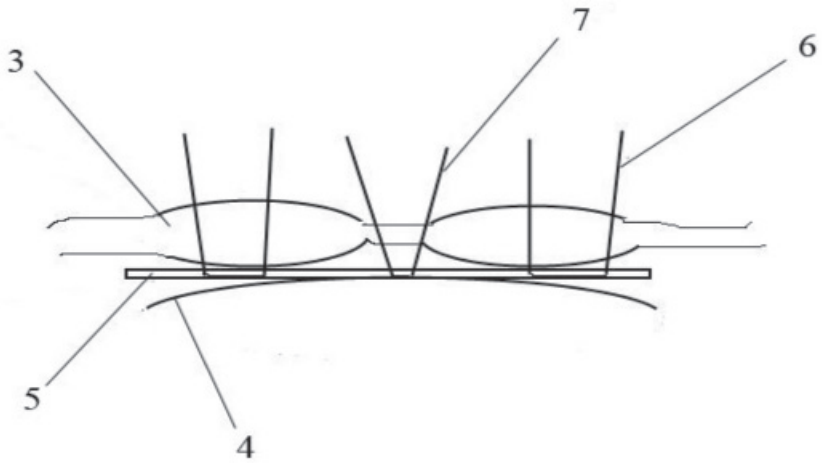

Рис. 2. Иллюстрирует подшитый сетчатый эндопротез 5 П-образными швами 6. Сетчатый эндопротез 5 зафиксирован по средней линии к мышечно-апоневротическому слою лигатурами 7

Продолжительность боли во второй группе больных составила 6,5 ± 0,3 суток, в третьей группе – 5,9 ± 0,5 суток. В первой группе продолжительность боли составила 4,9 ± 0,3 дня, что на 1,6 суток меньше, чем во второй группе, и на 1 сутки меньше, чем в третьей группе ($p < 0,05$).

Во второй группе больных местные воспалительные осложнения со стороны послеоперационной раны выявлены у 9 (30 %), в третьей группе – у 16 (30,2 %) больных. В первой группе местные осложнения наблюдались у 3 (7,5 %) пациентов, что на 22,5 % меньше, чем во второй группе, и на 22,7 % меньше, чем в третьей группе ($p < 0,05$).

Послеоперационный койко-день во второй группе больных составил 16,4 ± 4,2, в третьей группе –15,9 ± 5,3 дней, а в первой группе – 13,2 ± 2,1 дней, что на 3,2 суток меньше, чем во второй группе, и на 2,7 суток меньше, чем в третьей группе ($p < 0,05$).

В третьей группе был 1 (1,9 %) летальный исход. Больной умер от острой сердечно-сосудистой недостаточности на фоне инфаркта миокарда. В остальных группах летальных исходов не было.

Все пациенты обследованы в сроки от 6 месяцев до 1 года, в первой группе больных после выполнения герниопластики по разработанному способу рецидива заболевания не обнаружено, во второй группе рецидив у 2 (6,7 %) пациентов, в третьей группе – у 5 (9,4 %).

Выводы

1. Разработанный способ герниопластики при больших и гигантских послеоперационных грыжах изолирует имплантат от подкожно-жировой клетчатки и брюшной полости, что снижает местные воспалительные осложнения со стороны послеоперационной раны на 22,5 % в сравнении с методами inlay-sublay и onlay.

2. В сравнении с методами герниопластики inlay-sublay и onlay, использование разработанного способа снижает риск рецидива заболевания.

Список литературы

1. Белоконев В.И. Принципы техники пластики и результаты лечения послеоперационных вентральных грыж срединной локализации / В.И. Белоконев, З.В. Ковалева, С.Ю. Пушкин // Герниология. – 2004. – № 2. – С. 6–12.

2. Добровольский С.Р. Профилактика осложнений хирургического лечения послеоперационных рецидивных вентральных грыж, методические рекомендации / С.Р. Добровольский, Ю.Р. Мирзабекян, А.Л. Шестаков, А.В. Юрасов. – М., 2007. – 24 с.

3. Егиев В.Н. Атлас оперативной хирургии грыж / В.Н. Егиев, К.В. Лядов, П.К. Воскресенский. – М.: Медпрактика, 2003. – С. 228.

4. Ермолов А.С. О современной классификации послеоперационных грыж живота /А.С. Ермолов, А.В. Упырев, В.А. Ильичев// Герниология. – 2006. – № 3:11. – С. 16–17.

5. Жебровский В.В. Хирургия грыж живота и эвентраций. – М.: МИА, 2009. – 440 с.

6. Мирзабекян Ю.Р. Прогноз и профилактика раневых осложнений после пластики передней брюшной стенки по поводу послеоперационной вентральной грыжи / Ю.Р. Мирзабекян, С.Р. Добровольский // Хирургия. – 2008. – № 1. – С. 66–71.

7. Тимошин А.Д. Концепция хирургического лечения послеоперационных грыж передней брюшной стенки. / А.Д. Тимошин, А.В. Юрасов, А.Л. Шестаков // Герниология. – 2004. – № 1. – С. 5–10.

8. Усов С.А. Проблема инфекционных осложнений аллопластики инцизионных грыж брюшной стенки: обзор зарубежной литературы последнего десятилетия / С.А. Усов, В.Г. Носов // Бюллетень ВСНЦ СО РАМН. – 2006. – № 6 (52). – С. 221–225.

9. McGreevy J.M. Study comparing the complication rates between laparoscopic and open ventral herniare pairs / J.M. McGreevy, P.P. Goodney, C.M. Birkmeyer, S.R. Finlayson et al. // Surg. Endosc. – 2003. – Vol. 17, № 11. – P. 1778–1780.

10. Napolitano L. Use of prosthetic materials in incisional hernias: our clinical experience / L. Napolitano, N. Di Bartolomeo, L. Aceto, M. Waku, P. Innocenti // G. Chir. – 2004. – Vol. 25, № 4. – P. 141–145.

References

1. Belokonev V.I., Kovaleva Z.V., Pushkin S.Ju., Principy tehniki plastiki i rezultaty lechenija posle operacionnyh ventralnyh gryzh sredinnoj lokalizacii. Gerniologija, 2004, no. 2, pp. 6–12.

2. Dobrovolskij S.R., Mirzabekjan Ju.R., Shestakov A.L., Jurasov A.V. Profilaktika oslozhnenij hirurgicheskogo lechenija posle operacionnyh recidivnyh ventralnyh gryzh, metodicheskie rekomendacii. Moscow, 2007. 24 p.

3. Egiev V.N., Ljadov K.V., Voskresenskij P.K. Atlas operativnoj hirurgii gryzh. Moscow, Medpraktika, 2003, p. 228.

4. Ermolov A.S., Upyrev A.V., Ilichev V.A., O sovremennoj klassifikacii posleoperacionnyh gryzh zhivota. Gerniologija. 2006. Vol. 3, no. 11, pp. 16–17.

5. Zhebrovskij V.V. Hirurgija gryzh zhivota i jeventracij. Moscow, MIA, 2009. 440 p.

6. Mirzabekjan Ju.R., Dobrovolskij S.R., Prognoz I profilaktika ranevyh oslozhnenij posle plastiki perednej brjushnoj stenki po povodu posleoperacionnoj ventralnoj gryzhi. Hirurgija, 2008, no.1, pp. 66–71.

7. Timoshin A.D., Jurasov A.V., Shestakov A.L., Koncepcija hirurgicheskogo lechenija posleoperacionnyh gryzh perednej brjushnoj stenki. Gerniologija, 2004, no. 1, pp. 5–10.

8. Usov S.A., Nosov V.G., Problema infekcionnyh oslozhnenij alloplastiki incizionnyh gryzh brjushnoj stenki: obzor zarubezhnoj literatury poslednego desjatiletija. Bjulleten VSNC SO RAMN, 2006, no. 6 (52), pp. 221–225.

9. McGreevy J.M., Goodney P.P., Birkmeyer C.M., Finlayson S.R. et al., Study comparing the complication rates between laparoscopic and open ventral herniare pairs. Surg. Endosc., 2003. Vol. 17, no. 11, pp. 1778–1780.

10. Napolitano L., Bartolomeo N. Di, Aceto L., Waku M., Innocenti P., Use of prosthetic materials in incisional hernias: our clinical experience. G. Chir., 2004. Vol. 25, no. 4, pp. 141–145.

Рецензенты:

Белый Л.Е., д.м.н., профессор кафедры госпитальной хирургии, ФГБОУ ВПО «Ульяновский государственный университет», г. Ульяновск;

Островский В.К., д.м.н., профессор, заведующий кафедрой общей хирургии с курсом топографической анатомии и оперативной хирургии, стоматологии, ФГБОУ ВПО «Ульяновский государственный университет», г. Ульяновск.

Работа поступила в редакцию 30.10.2013.