УДК 616.438-053.36-092:616.12-007-053.13]-076.5

ИММУНОЦИТОХИМИЧЕСКИЕ ОСОБЕННОСТИ СТАНОВЛЕНИЯ ДИФФЕРЕНЦИРОВКИ ЭПИТЕЛИАЛЬНЫХ КЛЕТОК ТИМУСА У ДЕТЕЙ ПЕРВОГО ГОДА ЖИЗНИ ПРИ ЭМБРИОНАЛЬНЫХ НАРУШЕНИЯХ РАЗВИТИЯ СЕРДЦА

[1]Логинова Н.П., [1]Четвертных В.А., [2]Семченко В.В., [1]Чемурзиева Н.В., [1]Хромцова Г.А.

[1]ГБОУ ВПО «Пермская государственная медицинская академия им. ак. Е.А. Вагнера» Минздрава России, Пермь, e-mail: natalitsa@yandex.ru;

[1]ФГБОУ ВПО «Омский государственный аграрный университет им. П.А. Столыпина», Институт ветеринарной медицины и биотехнологии, Омск

В работе представлены результаты иммуногистохимической оценки экспрессии цитокератинов: панцитокератин, СК 5/14, СК 8/18 в эпителиальных клетках стромы тимуса у детей 1 года жизни при различных внутриутробных нарушениях развития сердца. Установлена взаимосвязь накопления цитокератинов в эпителиальных клетках тимуса с тяжестью развития сердечного порока. Иммуноцитохимически верифицировалась незрелость тимусных эпителиальных клеток. Клетки теряли контакты межу собой, нарушалась архитектоника эпителиальной сети, особенно при сложных сердечных пороках. В следствием этого в коре наблюдали исчезновение в эпителиальных клетках тимуса цитокератина 8/18. Полученные иммуногистохимические и морфологические особенности состояния клеток стромы при нарушении развития сердца отражают начальные признаки эпителио-мезенхимальной трансформации, проявляющейся репрессией молекул межклеточной адгезии и потерей эпителиальных маркеров (цитокератинов). Наблюдаемая взаимосвязь явилась следствием эмбриональной особенности становления структур тимуса и сердца, в закладке которых существенную роль играют клетки нервного гребня.

Ключевые слова: тимус, эпителиальные клетки стромы, цитокератины, дети, врожденный порок сердца

IMMUNOCYTOCHEMICAL PECULIARITIES OF DIFFERENTIATION OF EPITHELIAL CELLS OF THE THYMUS IN INFANTS WITH FETAL DISORDERS OF THE HEART

[1]Loginova N.P., [1]Chetvertnykh V.A., [2]Semchenko V.V., [1]Chemurzieva N.V., [1]Kxromtsova G.A.

[1]Acad. E.A. Wagner Perm State Medical Academy, Ministry of Health, Perm, e-mail: natalitsa@yandex.ru;

[2]Agrarian University Omsk P.A. Stolypin, Institute of Veterinary Medicine and Biotechnology, Omsk

The results of immunohistochemical evaluation of the expression of cytokeratins : pantsitokeratin, CK 5/14, CK 8/18 in the epithelial cells of the thymic stroma in children 1 year of age with various violations of the fetal heart development . The relation between the accumulation of cytokeratins in epithelial cells of the thymus with the severity of heart defect. Immunocytochemistry was verified immature thymic epithelial cells . The cells lost contact Mezhuyev themselves violated arhitektonika epithelial network, particularly in complex cardiac defects. The consequence of this, in the cortex observed in the energy industry disappearance of cytokeratin 8/18. The resulting immunohistochemical and morphological features state of the cells of the stroma in violation of the heart reflect the initial signs of epithelial – mesenchymal transformation, manifested repression of intercellular adhesion molecule and the loss of epithelial markers (cytokeratins). The observed relationship was the result of peculiarities of embryonic structures of the thymus and heart, a tab which the essential role played by neural crest cells.

Keywords: thymus, epithelial cells of the stroma, cytokeratins, children, congenital heart disease

В постнатальном периоде тимус, являясь первичным органом иммунной системы, обеспечивает оптимальные условия для развития Т-лимфоцитов и формирует рециркулирующий пул этих клеток. В реализации этой функции участвует сложное микроокружение органа, основной клеточной популяцией которого являются эпителиальные клетки [1, 5]. Эпителиоциты образуют трехмерный каркас, секретируют ряд биологически активных веществ, участвуют в формировании гемато-тимического барьера, синтезируют и презентируют тканеспецифические антигены. Тимусные эпителиальные клетки (ТЭК) формируют прямой контакт с тимоцитами, что влияет на их состояние. Взаимоотношения этих клеток являются реципрокными [2, 5]. Уникальной особенностью ТЭК среди других популяций клеток тимуса является наличие в цитоплазме цитокератин-промежуточных филаментов, появляющихся на этапе дифференцировки. Качество сборки промежуточных филаментов влияет на механическую стабильность и целостность эпителия [7, 8]. Тип эпителиальных клеток определяет набор цитокератинов (СК), который зависит от условий роста и стадий гистогенеза [10, 11]. Развитие ТЭК происходит из энтодермы 3–4-глоточного кармана. Дальнейшее их становление идет под контролем каскада дифферецировочных факторов (Hoxa 3, Pax 1, Pax 9,

Eya 1, Six 1, Foxn 1 и Gcm 2), экспрессируемых в глоточной энтодерме. В результате ТЭК одновременно экспрессируют цитокератины СК 5 и 8. В этот период на развитие ТЭК влияют мезенхимальные производные нервного гребня через продукты генов *Fgf* (Fibroblast growth factors), что определяет дифференцировку ТЭК в кортикальные ($CK8^+$) и медуллярные ($CK5^+$) эпителиальные клетки [2, 5].

На этапе эмбриогенеза ведущим механизмом направленного действия различных дифференцировочных факторов является формирование определенных путей миграции клеток в те участки зародыша, где впоследствии из них будут образовываться зрелые производные [4]. В краниальном отделе клетки нервного гребня помимо тимуса активно принимают участие и в развитии сердца, в частности, в становлении соединительнотканных структур сердца, его перегородок и сосудов [6, 9]. Дефект миграции клеток нервного гребня может явиться причиной внутриутробных аномалий развития. Важным является вопрос взаимосвязи морфогенетических особенностей эпителиальных клеток тимуса, по экспрессии в них цитокератинов, и врожденных пороков сердца (ВПС) разной степени сложности.

Целью исследования явилось изучение особенностей становления дифференцировки различных субпопуляций эпителиальных клеток коркового вещества дольки тимуса у детей 1 года жизни при эмбриональных нарушениях развития сердца.

Материалы и методы исследования

Исследование проведено на тимусах, полученных от детей в возрасте до 1 года жизни во время операций по коррекции врожденных пороков. Исследовано 47 биоптатов тимуса. Выделено 2 группы: 1-я – тимусы ($n = 25$) от детей с легкими пороками сердца (дефект межжелудочковой перегородки; дефект межпредсердной перегородки); 2-я – тимусы ($n = 22$) от детей со сложными пороками сердца (тетрада Фалло; аномалия Эбштейна; транспозиция магистральных сосудов). Образцы материала фиксировали в 10% нейтральном формалине на фосфатном буфере (pH 7,2). Гистологические препараты приготовлены по стандартным гистологическим методикам [3]. Иммуногистохимическое исследование проводили на серийных срезах с моноклональными антителами к эпителию: панцитокератин AbsAE1/AE3 (PanCK), цитокератин 5/14 ($CK\ 5^+$) и цитокератин 8/18 ($CK\ 8^+$) (производство Daco, США) .

Для получения полутонких срезов кусочки тимуса размером 1–2 мм^3 фиксировали в 10% растворе глютарового альдегида и 1% растворе OsO_4, дегидратировали в этиловом спирте возрастающей концентрации и заключали в аралдитовые смолы. Готовили полутонкие срезы толщиной 1 мкм, окрашивали толуидиновым синим.

Съемку препаратов проводили на морфометрической установке «Olympus» с последующим анализом полученных изображений в программе IMAG PRO+ (free version). Полученные данные подвергали статистической обработке в программе Exel, 2007.

Результаты исследования и их обсуждение

Для верификации в тимусе стромального компонента использовали PanCK, включающий в себя широкий спектр цитокератинов, специфически реагирующих с нейтральными и кислыми кератинами эпителиальных клеток. В результате положительная экспрессия PanCK позволила идентифицировать весь эпителиальный компонент в тимусе. В корковом и мозговом веществе долек PanCK в эпителиальных клетках выявлялся с разной интенсивностью. Ярко накапливался в клетках, прилежащих к базальной мембране дольки тимуса. Клетки имели крупное светлое ядро, занимающее большую часть цитоплазмы. Отростки этих клеток формировали контакты друг с другом на всем протяжении базальной мембраны, формируя ровный непрерывный пласт продолжающийся в междольковые прослойки. Экспрессия PanCK в субкапсулярной и в основной части коры дольки отличалась и зависела от степени выраженности сердечного порока. В субкапсулярной зоне при слабо выраженных сердечных пороках PanCK накапливался равномерно. В большинстве долек эпителиальные клетки, соединяясь отростками, формировали подобие сети (кластеры), контактируя с лимфоцитами на этапе их развития (рис. 1).

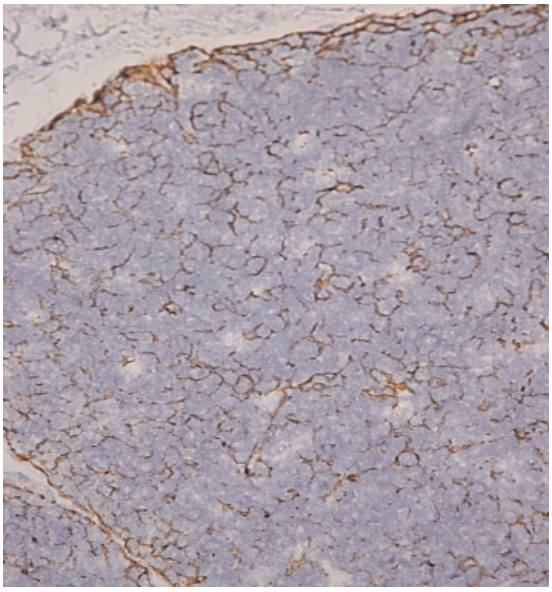

Рис. 1. Экспрессия PanCK в группе со слабыми пороками. Ув. ×400

В пределах коркового вещества доля кластеров составила 44,66 ± 2,29%. Кластеры состояли из 325,34 ± 35,39 объектов,

представленных тимусными эпителиальными клетками, экспрессирующими PanCK. В кортикальной зоне ТЭК не везде формировали кластеры. В части долек сеть местами была нарушена, клетки между собой теряли контакт, что приводило к формированию изолированных скоплений ТЭК (52,33 ± 4,08 %). В полутонких срезах эпителиальные клетки имели умеренные признаки дистрофических изменений, приводящие к потерям межклеточной связи и, как следствие, формированию зон клеточной дезорганизации. В глубокой коре, вблизи кортикомедулярной границы, экспрессия PanCK вновь интенсивно регистрировалась в отростчатых клетках, формирующих несколько слоев эпителиального ретикулума.

При сложных сердечных пороках положительная экспрессия PanCK верифицировалась преимущественно на уровне базальной мембраны и субкапсулярной части коры дольки тимуса. В основной части коры дольки экспрессия PanCK была резко снижена, выявлялась эпизодически, фрагментарно или вообще отсутствовала (рис. 2).

Количество кластеров достоверно снижалось по отношению к группе со слабыми пороками, составило 22,00 ± 2,25 % ($p = 0,001$). Кластеры были представлены из меньшего количества объектов – 195,81 ± 18,35 ($p = 0,005$), но доля одиночно расположенных эпителиальных клеток была больше (64,33 ± 3,79 %, $p = 0,02$), чем в группе со слабым развитием пороков. На полутонких срезах выявлялись выраженные признаки дистрофических изменений клеток стромы, что приводило к нарушениям их связи между собой и с лимфоцитами и гнездному опустошению коркового вещества долек (рис. 3).

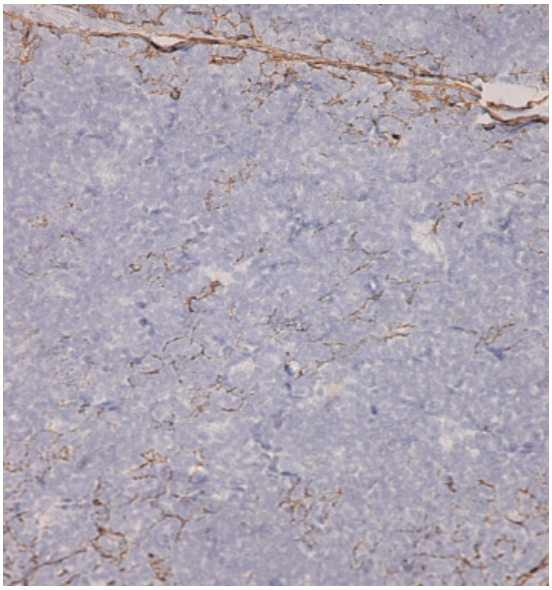

Рис. 2. Экспрессия PanCK в группе с сильными пороками. Ув. ×400

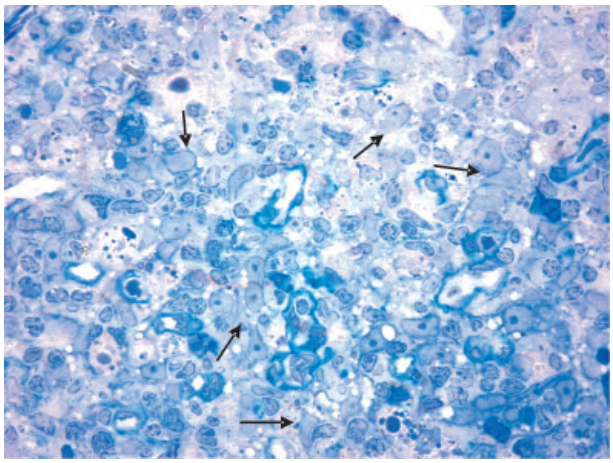

Рис. 3. Дистрофические изменения в ТЭК. Полутонкий срез. Окраска толуидиновым синим. Ув. ×900

В зависимости от локализации и выполняемой функции ТЭК отличаются по набору цитокератиновых полипептидов. Положительная экспрессия $CK5^+$ и $CK8^+$ в ТЭК позволила дифференцировать эпителиальные клетки стромы в пределах коры дольки. По иммуногистохимическим характеристикам $CK5^+$ относят к нейтральным цитокератинам и выявляются на уровне клеток базальных слоев многослойных эпителий. Функционально популяцию этих клеток относят к малодифференцированным, являющимся камбием. Клетки, позитивные к $CK\ 5^+$, имеют невысокий уровень экспрессии MHC II, что указывает на слабое вовлечение данной субпопуляции в процессы презентации антигенов [8].

Независимо от сложности порока экспрессию СК 5^+ наблюдали в клетках, прилежащих к базальной мембране, и клетках субкапсулярной зоны. Формирование кластеров из ТЭК происходило при легких сердечных пороках, при сложных экспрессиях СК 5^+ в основном выявлялась в лежащих поодиночке клетках, в некоторых дольках наблюдали только позитивно окрашенные фрагменты ТЭК. В целом интенсивность иммуногистохимического окрашивания ТЭК в базальной, субкапсулярной и кортико-медуллярной зонах зависела от сложности сердечного порока и определялась более интенсивно при слабых сердечных пороках.

СК 8^+ относятся к кислым кератинам и выявляются преимущественно в плоских эпителиях. Клетки этой субпопуляции имеют высокий уровень экспрессии молекул MHCII, что указывает на их активное участие в селекции лимфоцитов на этапе их становления через прямой межклеточный контакт [7, 8]. Позитивная реакция ТЭК на СК 8^+ существенно отличалась между группами. В группе со слабыми пороками экспрессию СК 8^+ наблюдали в пределах основной части коры в ТЭК лежащих поодиночке и формирующих кластеры. Часть клеток теряли связь между собой, сеть разрывалась, отростки клеток выпрямлялись. Интенсивность окрашивания эпителиальных клеток (СК 8^+) увеличивалась от субкапсулярной к кортикомедуллярной зоне, что отражает зрелость кортикальных ТЭК. При сложных пороках интенсивность накопления СК 8^+ была резко снижена. В пределах коры экспрессия СК8^+ выявлялась единично в виде фрагментов. В части долек эпителиальные клетки вообще не проявляли реакции на окрашивание. На полутонких срезах эпителиальные клетки коры имели особенности строения: округлая форма, короткие толстые отростки, крупное ядро занимает большой объем цитоплазмы. Клетки округлялись, втягивали отростки и группировались в кучки. В целом межклеточные связи и контакт с лимфоцитами были нарушены. Клетки на стадии гибели. Повсеместно выявлялись активные макрофаги (рис. 3). На наш взгляд, изменение формы ТЭК, нарушение межклеточных связей могло быть следствием отсутствия или нарушения в клетках сборки промежуточных филаментов, состоящих из цитокератинов.

У детей с нарушением развития сердца от рождения до 1 года была прослежена закономерность экспрессии цитокератинов. Независимо от сложности сердечного порока в течение года жизни (1, 5–6 и 9–10 мес.) наблюдали тенденцию к снижению экспрессии цитокератинов в ТЭК. При слабом сердечном пороке постепенно снижался процент кластеров. ТЭК лежали свободно или поодиночке. К 9–10 мес. в 30% дольках одного органа формировались участки ТЭК, не экспрессирующих цитокератины. В этот возрастной период состояние тимуса соответствовало состоянию тимуса детей со сложными пороками одного месяца жизни. В дальнейшем, к 9–10 мес., у детей со сложными сердечными пороками экспрессия цитокератинов (PanCK, СК 5^+) верифицировалась только на уровне базальной мембраны и единично, фрагментарно в субкапсулярной зоне коры. Экспрессия СК 8^+ практически не проявлялась.

Таким образом, иммуногистохимические особенности состояния эпителиальных клеток тимуса коррелировали со степенью сложности врожденного порока сердца. На наш взгляд, наблюдаемая взаимосвязь явилась следствием эмбриональной особенности становления структур тимуса и сердца, в закладке которых участвуют клетки нервного гребня. Возможно, на этапе эмбрионального развития клетки нервного гребня не реализовали свой регуляторный потенциал, что привело к недоразвитию структур сердца и ТЭК. В тимусе при различных нарушениях развития сердца в течение первого года жизни ТЭК теряли контакты межу собой, нарушая архитектонику эпителиальной сети, особенно при сложных сердечных пороках. На фоне этого в ТЭК наблюдали исчезновение цитокератина 8/18. Полученные иммуногистохимические и морфологические особенности состояния клеток стромы отражают начальные признаки эпителио-мезенхимальной трансформации, проявляющиеся репрессией молекул межклеточной адгезии и потерей эпителиальных маркеров (цитокератинов). В результате ТЭК при врожденных пороках сердца не является полноценной дифференцированной популяцией клеток. Учитывая то, что в патогенезе ВПС лежит механизм нарушения системной гемодинамики, ведущий к развитию тканевой гипоксии, при сложных эмбриональных нарушениях развития сердца этот факт приводил к более выраженным морфологическим нарушениям в состоянии тимусного эпителия. В силу своей несостоятельности ТЭК в течение 1 года жизни существенно изменяли свои морфологические свойства что, несомненно, приведет к нарушению их функции по обеспечению организма Т-клеточным ресурсом и становления адаптивного иммунитета у данной категории детей.

Работа выполнена при финансовой поддержке РФФИ (грант 11-04-96023 р_урал_а).

Список литературы

1. Беловекшин А.Г. Морфогенез эпителиальных клеток телец Гассаля тимуса человека // Медицинский журнал. – 2012. – № 2. – С. 19–22.

2. Пальцев М.А., Кветной И.М. Руководство по нейроиммуноэндокринологии. – 2-е изд. – М.: ОАО Изд-во «Медицина», 2008. – 512 с.

3. Семченко В.В., Барашкова С.А., Ноздрин В.И. и др. Гистологическая техника. – 3-е изд. доп. и перераб. – Омск: Омская медицинская академия, 2003. – 152 с.

4. Сосунов А.А. Нервный гребень и его нейральные производные // Соровский образовательный журнал. – 1999. – № 5. – С. 14–21.

5. Ярилин А.А. Иммунология. – М.: ГЭОТАР – Медиа, 2010 – 752 с.

6. Erickson C.A. Neural Crest: Origin, Migration and Differentiation //Encyclopedia of life science. – London: nature publishing group, 2011. – P. 2084–100.

7. Eun N.L., Kyeong P.J., Lee J. Characterization of the expression of citokeratins 5, 8 and 14 in mouse thymic epithelial cells during thymus regeneration following acute thymic involution // Anatomy and Cell Biology. – 2011. – Vol. 44(1). – P. 14–24.

8. IIeana P., Zubkova I., Medvedovic M. Regeneration of the adult thymus is preceded by the expansion of K5+K8+ epithelial cell progenitors and by increased expression of Trp63, cMyc and Tcf3 transcription factors in the thymic stroma //International immunology. – 2008. – Vol. 19, Issue 11. – P. 1249–1260.

9. Kirby M.L., Waldo K.L. Role of neural crest in congenital heart disease. // Circulation. – 1990. – Vol. 82. – № 2. – P. 332–340

10. Moll R., Divo M., Langbein L. The human keratins: biology and pathology // Histochem. Cell Biol. – 2008. – № 129 (6). – С. 705–733.

11. Shezen E., Elimelech O. Citokeratin expression in human thymus: immunohistoehemical mapping // Cell Tissue Res. – 1995. – Vol. 279. – P. 221–231

References

1. Belovekshin A.G. Morfogenez jepitelial'nyh kletok telec Gassalja timusa cheloveka // Medicinskij zhurnal. 2012. no. 2. pp. 19–22.

2. Pal'cev M.A., Kvetnoj I.M. Rukovodstvo po nejroimmunojendokrinologii 2-e izd. // M.: OAO «Izdatel'stvo «Medicina», 2008. 512 p.

3. Semchenko V.V., Barashkova S.A., Nozdrin V.I. i dr. // Gistologicheskaja tehnika. 3-e izd. dop. i pererab. Omsk: Omskaja medicinskaja akademija, 2003. 152 p.

4. Sosunov A.A. Nervnyj greben' i ego nejral'nye proizvodnye // Sorovskij obrazovatel'nyj zhurnal. 1999. № 5. pp. 14–21.

5. Jarilin A.A. Immunologija // M.: GJeOTAR Media, 2010 752 p.

6. Erickson C.A. Neural Crest: Origin, Migration and Differentiation // Encyclopedia of life science, London: nature publishing group. 2011, 2084–100.

7. Eun N.L., Kyeong P.J., Lee J. Characterization of the expression of citokeratins 5, 8 and 14 in mouse thymic epithelial cells during thymus regeneration following acute thymic involution // Anatomy and Cell Biology. 2011. Vol. 44(1). pp.14-24.

8. IIeana P., Zubkova I., Medvedovic M. Regeneration of the adult thymus is preceded by the expansion of K5+K8+ epithelial cell progenitors and by increased expression of Trp63, cMyc and Tcf3 transcription factors in the thymic stroma //International immunology. 2008. Vol. 19. Issue 11 pp. 1249–1260.

9. Kirby M.L., Waldo K.L. Role of neural crest in congenital heart disease. //Circulation. 1990. Vol. 82. no. 2. pp. 332–340

10. Moll R., Divo M., Langbein L. The human keratins: biology and pathology //Histochem. Cell Biol. 2008. 129 (6). 705–733.

11. Shezen E., Elimelech O. Citokeratin expression in human thymus: immunohistoehemical mapping //Cell Tissue Res. 1995. Vol. 279. pp. 221–231.

Рецензенты:

Самоделкин Е.И., д.м.н., профессор, кафедра патологической физиологии, ГБОУ ВПО «Пермская государственная медицинская академия им. ак. Е.А. Вагнера» Минздрава России, г. Пермь;

Баландина И.А., д.м.н., профессор, зав. кафедрой нормальной топографической и клинической анатомии, оперативной хирургии, ГБОУ ВПО «Пермская государственная медицинская академия им. ак. Е.А. Вагнера» Минздрава России, г. Пермь.

Работа поступила в редакцию 30.11.2013.