УДК 616.718.72-001.5

НАШ ОПЫТ ЛЕЧЕНИЯ ВНУТРИСУСТАВНЫХ ПЕРЕЛОМОВ ПЯТОЧНОЙ КОСТИ

Кононова К.Ю., Глухов Д.В., Бердюгин К.А., Челноков А.Н.

ФГБУ «Уральский научно-исследовательский институт травматологии и ортопедии им. В.Д. Чаклина» Минздрава России, Екатеринбург, e-mail: berolga73@rambler.ru

Статья посвящена оригинальной авторской методике оперативного лечения внутрисуставных оскольчатых переломов пяточной кости. Традиционно данная патология относится к категории тяжелых повреждений, лечение которых связано с наличием множества осложнений, самым серьезным из которых является местное воспаление, приводящее в ряде случаев к тяжелым нагноениям. Предложенная методика заключается в проведении первым этапом дистракционного остеосинтеза нижней трети голени и стопы, направленного на устранение смещения отломков пяточной кости. Вторым этапом выполняется закрытая элевация импрессированной суставной поверхности и окончательная репозиция пяточной кости через минидоступ и фиксация отломков стержнем с блокированием. У всех прооперированных пациентов (33 больных, 39 операций) в срок 2,5–3 мес. достигнута консолидация пяточной кости с восстановлением опорной функции конечности, сохранена коррекция положения отломков кости, достигнутая во время операции. Ни в одном случае инфекционных осложнений в виде нагноений, краевых некрозов кожи не зафиксировано.

Ключевые слова: перелом пяточной кости, оперативное лечение

OUR EXPERIENCE IN THE TREATMENT OF INTRAARTICULAR CALCANEUS FRACTURES

Kononova K.Y., Glukhov D.V., Berdyugin K.A., Chelnokov A.N.

Ural Scientific Research Institute of Traumatology and Orthopaedics, Yekaterinburg, e-mail: berolga73@rambler.ru

The presented article concerns an author's original technique of surgical treatment of intraarticular comminuted calcaneus fractures. Traditionally, this pathology is classified as severe injuries, the treatment of which may be associated with the number of complications, the most serious of which is a local inflammation capable to lead to the severe suppurations. The first phase of the proposed method is to carry out distraction osteosynthesis in lower third of shin and foot, aimed to remove displacement of calcaneus fragments.The second stage consists in closed elevation of impressed articular surface and final repositioning of the calcaneus through minimal access with subsequent fixation of fragments with locking pin. Within 2,5–3 months all operated patients (33 patients, 39 operations) have achieved consolidation of the calcaneus with the restoration of the extremity support function, retaining correction of the fragments position that has been achieved in the course of surgery. No case of infectious complications such as suppuration, skin edge necrosis was recorded.

Keywords: calcaneus fracture, surgery treatment

Переломы пяточной кости составляют 1,1–2,9 % от всех повреждений костей скелета и 40-60 % от всех переломов костей стопы (M.J. Coughlin, 2007). Около 75 % из них являются внутрисуставными (R. Sanders, 1993). По данным различных авторов первичный выход на инвалидность при переломах пяточной кости составляет от 15 до 78 % (F. Hutchinson, 1993). Около 90 % больных данной категории – это люди молодого и трудоспособного возраста от 18 до 55 лет (F. Hutchinson, 1993). Даже при использовании современных методов репозиции и фиксации неудовлетворительные исходы лечения тяжелых компрессионных переломов пяточной кости варьируют от 13 до 80,5 % (N.A. Ebraheim et al., 2000; M. Asik, 2002). Это ставит перед травматологами-ортопедами проблему поиска более эффективных методов лечения различных типов переломов пяточной кости.

Материалы и методы исследования

По представленной методике в травматологическом отделении ФГБУ «УНИИТО им. В.Д. Чаклина» Минздрава РФ в 2013–2014 гг. выполнено 39 операций у 33 пациентов в возрасте от 22 до 62 лет с внутрисуставными оскольчатыми переломами пяточной кости. Операции выполнялись в срок от 5 до 45 суток после получения травмы.

Операция состоит из двух этапов. Первый этап заключается в наложении дистракционного аппарата. Проводятся две спицы 1,8 мм во фронтальной плоскости: первая через нижнюю треть диафиза большеберцовой кости, вторая через бугор пяточной кости. Спицы фиксируются в дистракционном аппарате, выполненном из двух полуколец, соединенных между собой двумя телескопическими тягами. Особое расположение полуколец, фиксация спиц на концах полуколец, крепление кронштейнов для телескопических тяг обеспечивает тракцию пяточной кости в необходимом направлении с использованием минимального количества спиц и внешних опор при сохранении необходимого поля обзора для проведения рентгенологического и визуального контроля репозиции и фиксации. Второй этап – закрытая

элевация импрессированной суставной поверхности и окончательная репозиция пяточной кости. Через разрез длиной до 1 см по латеральному краю ахиллова сухожилия в месте его прикрепления к пяточной кости под соответствующий фрагмент подводится элеватор, манипуляцией которым устраняется смещение, и выполняется провизорная фиксация спицами 1,5 мм. При сагиттальном раскалывании суставной фасетки целесообразно проведение одного-двух винтов субхондрально. Стержень вводится с дорзальной поверхности пяточной кости по ее оси через разрез до 2 см по предварительно сформированному остеотомом каналу. Далее через проколы кожи с помощью кондуктора выполняется запирание винтами с латеральной поверхности.

При закрытой технике репозиции ни у одного пациента не выполнялось замещение костных дефектов после элевации суставной поверхности, даже при значительных разрушениях пяточной кости.

В послеоперационном периоде внешняя иммобилизация не применялась. ЛФК голеностопного и подтаранного суставов назначалась с первых суток после операции. Двигательный режим – без опоры на поврежденную стопу до 2,5–3 месяцев после операции.

Результаты исследования и их обсуждение

С учетом относительно небольшого срока применения метода, оценка результатов может носить лишь предварительный характер. Достоверно можно утверждать только то, что у всех прооперированных пациентов в срок 2,5–3 мес. достигнута консолидация пяточной кости с восстановлением опорной функции конечности. У всех пациентов сохранена коррекция положения отломков кости, достигнутая во время операции. Ни в одном случае инфекционных осложнений в виде нагноений, краевых некрозов кожи не зафиксировано.

Клинический пример

Пациент М., 1976 г.р., госпитализирован по поводу оскольчатых импрессионных переломов обеих пяточных костей (OTA/AO 82-C2), травма получена при падении с высоты 3 м (рис. 1). Через 20 дней после травмы выполнена репозиция с использованием мини-доступов и закрытый внутрикостный остеосинтез пяточной кости. Первым этапом выполнена предварительная тракция (рис. 2). Из иллюстрации следует, что устройство не затрудняет доступ к задней и латеральной поверхностям пяточной кости, обеспечивая при этом постоянную тягу с заданным усилием.

Рис. 1. На рентгенограммах обеих стоп в боковой проекции и рентгенограмме пяточной кости в прямой проекции определяются оскольчатые импрессионные переломы обеих пяточных костей (OTA/AO 82-C2)

Рис. 2. На стопу наложен дистракционный аппарат, операционное поле не перекрывается фрагментами конструкций

Под контролем ЭОПа из разреза длиной до 1 см латеральнее места прикрепления ахиллова сухожилия выполнена элевация суставной поверхности пяточной кости. Через разрез длиной до 2 см по дорсальной поверхности остеотомом сформирован канал, введен стержень на кондукторе и фиксирован проведенными через кондуктор винтами, после чего аппарат демонтирован.

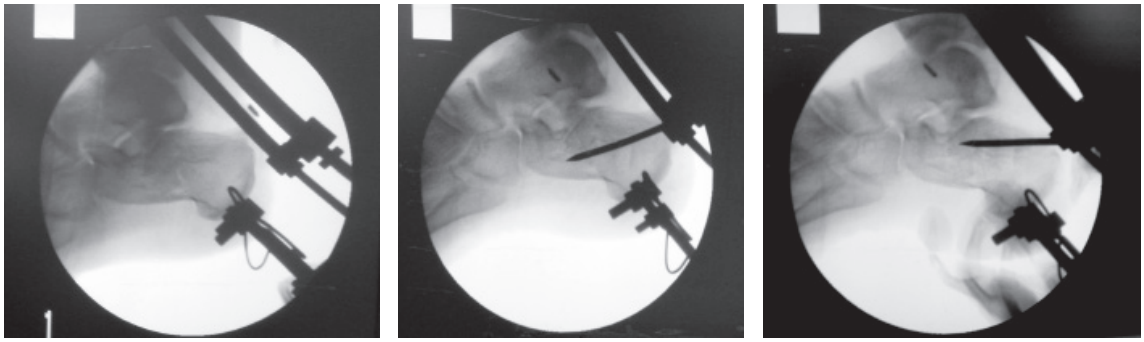

Рис. 3. Элевация импрессированной суставной фасетки, формирование канала и введение фиксатора после элевации суставной поверхности

Кровопотеря составила 10 мл. Все выполненные операционные доступы не превысили 2 см, что позволило снять швы на 8 сутки при достижении первичного заживления раны.

Рис. 4. Внешний вид стопы при введении конструкций, вид стопы после демонтажа дистракционного аппарата

Рис. 5. На рентгенограммах обеих стоп в боковой проекции и рентгенограмме пяточных костей в аксиальной проекции определяются сросшиеся переломы обеих пяточных костей (OTA/AO 82-C2)– срок после операции 3 месяца

Разработка движений в голеностопных суставах начата с первых суток после операции. В послеоперационном периоде пациент принимал только обезболивающие препараты в течение трех дней, дополнительной медикаментозной терапии не требовалось. Ходьба на костылях без опоры на оперированную конечность начата с первых суток после операции до 2,5 месяцев. Дозированная нагрузка с доведением до полной назначена к 3 месяцам после оперативного лечения. Пациент реабилитирован полностью, исходом оперативного лечения доволен, приступил к труду по основному месту работы.

Вывод

Предлагаемый авторами способ оперативного лечения переломов пяточной кости является малотравматичным эффективным вариантом хирургического вмешательства, позволяющего профилактировать возможные типичные осложнения, такие как нагноения, и достигать сращения кости в физиологические сроки консолидации.

Список литературы

1. Asik M., Sen C. Surgical management of intraarticular fractures of the calcaneus // Arch. Orthop. Trauma Surg. – 2002. – Vol.122, № 6. – P. 354–359.

2. Coughlin M. J., Mann R.A., Salzmann C.L. Surgery of the foot and ankle. – 8th ed. – 2007. – Vol. 11. – 2061 p.

3. Ebraheim N.A., Mehalik J.N., Rezcallah A.T. Internal Architecture of the Calcaneus: Implication for Calcaneus Fractures // J.foot and ankle surgery. – 2000. – Vol. 21., № 1. – P. 323–325.

4. Hutchinson F., Huebener M.K. Treatment of the os calcis fracture by open reduction and internal fixation // Clin. Orthop. – 1993. – Vol. 290. – P. 41–46.

5. Sanders R. [et al.] Results using a prognostic computed tomography scan classification // Clin. Orthop. – 1993. – Vol. 290. – P. 87–95.

References

1. Asik M., Sen C. Surgical management of intraarticular fractures of the calcaneus // Arch. Orthop.Trauma Surg. 2002. Vol. 122, no. 6. pp. 354–359.

2. Coughlin M. J., Mann R.A., Salzmann C.L. Surgery of the foot and ankle. 8th ed. 2007. Vol. 11. 2061 p.

3. Ebraheim N.A., Mehalik J.N., Rezcallah A.T. Internal Architecture of the Calcaneus: Implication for Calcaneus Fractures // J. foot and ankle surgery. 2000. Vol. 21., no. 1. pp. 323–325.

4. Hutchinson F., Huebener M.K. Treatment of the os calcis fracture by open reduction and internal fixation // Clin. Orthop. 1993. Vol.290. pp. 41–46.

5. Sanders R. [et al.] Results using a prognostic computed tomography scan classification // Clin. Orthop. 1993. Vol. 290. pp. 87–95.

Рецензенты:

Герасимов А.А., д.м.н., профессор, зав. кафедрой медицины катастроф, ГБОУ ВПО «Уральская государственная медицинская академия» Минздрава РФ, г. Екатеринбург;

Борзунов И.В., д.м.н., зам. декана лечебно-профилактического факультета, ГБОУ ВПО «Уральская государственная медицинская академия» Минздрава РФ, г. Екатеринбург.

Работа поступила в редакцию 09.09.2014.