УДК 616-092.9

# СЕРОТОНИН В РАЗВИТИИ И ПОДДЕРЖАНИИ ВОСПАЛИТЕЛЬНОЙ РЕАКЦИИ В СЛИЗИСТОЙ ОБОЛОЧКЕ ЖЕЛУДКА У КРЫС

**[1]Трубицина И.Е., [1]Абдулатипова З.М., [1]Васнев О.С., [1]Смирнова А.В., [2]Орлова Ю.М.**

*[1]Московский клинический научный центр ДЗ, Москва, e-mail: ie.trubitsyna@gmail.com;*
*[2]Первый Московский государственный медицинский университет им. И.М. Сеченова, Москва, e-mail: ie.trubitsyna@gmail.com*

В статье представлены данные о нарушении нейрогуморальной регуляции в зоне операционной раны желудка. Проведено экспериментальное исследование, которое позволило провести динамическое определение содержания серотонина в слизистой оболочке желудка в зоне оперативного вмешательства. Повышение уровня серотонина в ткани слизистой оболочки имеет место при различных повреждениях желудка. Нарушаются регуляторные механизмы, а следовательно, динамическое равновесие между нейрогуморальными агентами. Нарушение кровотока в месте повреждения и окружающих тканях вызывает гипоксию, некроз и прогрессирующую энергетическую недостаточность, приводящую к метаболическим нарушениям, которые влияют на качество заживления операционной раны. Приведены результаты содержания серотонина в слизистой оболочке желудка в зоне оперативного вмешательства. Доказано, что развитие воспалительной реакции происходит на фоне повышения агрессивных факторов, в том числе серотонина.

**Ключевые слова: серотонин, желудок, операционная рана**

# SEROTONIN IN THE DEVELOPMENT AND MAINTENANCE OF INFLAMMATORY REACTIONS IN STOMACH MUCOUS OF RATS

**[1]Trubitsina I.E., [1]Abdulatipova Z.M., [1]Vasnev O.S., [1]Smirnova A.V., [2]Orlova Y.M.**

*[1]Moscow Clinical Research Center Moscow Department of Healthcare, Moscow, e-mail: ie.trubitsyna@gmail.com;*
*[2]Sechenov`s First Moscow State Medical University, Moscow*

The article presents data inappropriate neurohumoral regulation in the area of the surgical wound of stomach. An experimental study, which allowed for dynamic determination of serotonin in the gastric mucosa in the area of surgery. Increasing the level of serotonin in the mucosal tissue occurs at various gastric lesions. The development of an inflammatory response in the lesion is due to the fact that reduced defenses against increase aggressive factors, the regulatory mechanisms are damaged, broken dynamic equilibrium between neurohumoral agents. Violation of blood flow at the injury site and surrounding tissues, causing hypoxia, necrosis and progressive energy malnutrition, resulting in the metabolic disorders which affect the quality of the surgical wound. It is proved that the development of the inflammatory response occurs against increase aggressive factors, including serotonin.

**Keywords: serotonin, stomach, operation wound**

В развитии и поддержании повреждений, в частности слизистой оболочки желудка, первостепенное значение принадлежит центральной нервной системе, ее вегетативному отделу с их медиаторами и гистогормонами [2].

Особенностью является то, что эти активные вещества (ацетилхолин, адреналин, серотонин, цитокины и т.д.) участвуют в норме в физиологической регуляции различных функций органов системы пищеварения [4].

Повышение уровня серотонина в ткани слизистой оболочки имеет место при различных повреждениях желудка [5, 6]. Повышение серотонина сопровождается появлением в ткани протеолитической активности при pH 6,5–7,0. В этой связи вырисовывается патогенетическая цепочка серотонин → протеолитическая активность (при p 6,5–7,0) → повреждение. Прослеживается определенная последовательность событий в слизистой оболочке желудка при повреждении под воздействием избыточных доз провоспалительных факторов. Биогенные амины, гормоны и цитокины – активные соединения, в физиологических условиях обеспечивающие гомеостаз тканей организма, в условиях гиперпродукции и локального достижения критической концентрации из физиологических регуляторов превращаются в свою противоположность – в медиаторы раннего периода местного воспаления [4]. Происходит нарушение проницаемости лизосомных мембран с последующим высвобождением тканевых лизосомных гидролаз, обладающих цитотоксическим действием в толще ткани слизистой оболочки желудка. Выполняя роль фактора, инициирующего деструкцию клеток слизистой, воздействие лизосомальных ферментов, а также кислотно-пептического фактора самого желудка на слизистую оболочку желудка со стороны его просвета усугубляет начавшийся в глубине ткани

процесс повреждения и является дополнительным фактором развития и поддержания деструкции ткани. Эти сдвиги сопровождаются определенными изменениями содержания ацетилхолина, серотонина и цитокинов в слизистой оболочке и сыворотке крови [3]. Серотонин при экзогенном введении интактным животным (крысы) вызывает повреждение слизистой оболочки желудка.

Формирование деструкции происходит в том участке, где имеет место накопление избыточных количеств биогенных аминов, гистогормонов и цитокинов. Указанные биологически активные вещества в физиологических условиях участвуют в регуляции микроциркуляции, обеспечивая устойчивость клеточных и межклеточных мембран (к этому процессу причастны не только биогенные амины, но и цитокины).

Подводя итоги изложенным материалам, можно утверждать, что формирование деструкции в эксперименте и в клинике связано с высвобождением лизосомальных ферментов, которые проявляют внутритканевый аутолитический эффект и обеспечивают формирование деструкции, возникающей первоначально в толще слизистой оболочки желудка. Высвобождение указанных ферментов становится возможным, как указывалось выше, благодаря избыточной продукции биологически активных веществ, концентрация которых достигает в определенной точке слизистой оболочки желудка критического уровня. Именно благодаря этому в данной точке происходит дестабилизация гомеостаза слизистой оболочки с локальным нарушением микроциркуляции, проницаемости клеточных мембран и мембран клеточных органелл, что ведет к выходу ферментов за «дозволенные» в условиях нормы пределы, т.е. в цитозоль и далее в межклеточную среду, таким образом, развивается типичный воспалительный процесс.

Учитывая вышеизложенное, нами было проведено экспериментальное исследование по определению биологически активных веществ в экстрактах слизистой оболочки в зоне операционного шва у белых крыс после оперативного вмешательства – резекции 1/3 желудка по большой кривизне.

**Цель исследования** – определить содержание серотонина и его влияние на воспалительный процесс при операциях на желудке у крыс.

## Материал и методы исследования

Животные. В качестве объекта исследований использовали белых крыс, массой 180,0–220,0, породы Wistar, полученных из НПП «Питомник лабораторных животных» при Филиале института биоорганической химии РАН. Животных содержали согласно соответствующим нормативам ГОСТа, с учетом общепринятых в мире стандартов гуманного использования животных при проведении экспериментального исследования. В России были приняты международные правила GLP (Приказ МЗ РФ от 19 июня 2003 г. № 267. Правила надлежащей лабораторной практики). Ранее была подписана Хельсинская декларация и приняты РФ принципы биоэтики (редакция 1964 г. и последующие редакции). Для обезболивания использовали эфирный наркоз. Эфир давали из расчета 3–5 мл на 1 кг массы тела через маску в смеси с атмосферным воздухом. Перед оперативным вмешательством крыс не кормили 18 часов, оставляя свободный доступ к воде. Под эфирным наркозом по срединной линии вскрывалась передняя брюшная стенка. Желудок брался на зажим. Производилась продольная резекция 1/3 желудка по большой кривизне. Послеоперационная рана желудка ушивалась двухрядным швом: первый серозно-мышечный, второй – серо-серозный, нитью Викрил 6-0. Желудок погружался в брюшную полость. Передняя брюшная стенка ушивалась непрерывным швом. Узловые швы на кожу.

Для проведения исследования животные были распределены на группы в зависимости от динамики развития и заживления операционной раны. Серотонин (5-НТ) определяли через 1 час, 72 часа и 10 суток. Иссекали 50 мг слизистой без серозной оболочки, тщательно промокали и гомогенизировали в подкисленном бутаноле, используя тефлоновый гомогенизатор. Конечный объем гомогената 4,0 мл. Все манипуляции проводили на холоде. Содержание серотонина определяли по методу Sadovanqvivad Ch. путем гомогенизации в охлажденном бутанол-солянокислом растворе [6]. Экстракт центрифугировали в течение 15 минут при 4000 об/мин. Прозрачную надосадочную жидкость сливали в пробирку с притертой пробкой.

При этом способе из тканей извлекается гистамин, серотонин, дофамин и норадреналин. Затем порцию бутанолового экстракта обрабатывали для определения в ней серотонина. Последующие этапы окисления проводили по модификации Бассалык Л.С. [7]. Все реактивы были приготовлены на трижды перегнанной воде.

## Результаты исследования и их обсуждение

Динамическое наблюдение изменений содержания 5-НТ в экстрактах слизистой оболочки желудка при экспериментальной операционной ране выявило определенную закономерность в развитии патологического процесса (табл. 1). Повышение содержания 5-НТ в экстрактах слизистой оболочки желудка в первый час после оперативного вмешательства достигает 3,9 ± 0,4 мкг/г ткани, в контроле 1,4 ± 0,2 мкг/г ткани ($p < 0,001$). При перерасчете на грамм сухого вещества содержание 5-НТ в отечный период (60 мин) надо умножать на 10. В период рубцевания раны (10 сутки) в окружающей ткани увеличено число тучных клеток, и уровень серотонина вновь повышается до 4,1 ± 0,5 мкг/г ткани ($p < 0,001$). В этот период при внешнем осмотре отек

ткани отсутствует, и содержание 5-НТ не имеет различий при расчете на грамм сухого вещества.

Первый час после воздействия сопровождается значительным повышением серотонина на 279 %, сочетаясь с нарушением проницаемости сосудов, стазом, наблюдается маятникообразный и обратный ток крови, застой в оттекающей части микроциркуляторного русла. Снижается кровоток и в притекающей части микроциркуляторного русла, вызывая спазм артерий и артериол, все это способствует развитию гипоксии ткани. С другой стороны, тромбообразование и спазм артериол предупреждает поступление биологически активных веществ с места повреждения в общий кровоток.

**Таблица 1**

Содержание серотонина в слизистой оболочке желудка крыс в норме и при экспериментальной послеоперационной ране

| *n* = 5 | Контроль | 3 суток | 5 суток | 10 суток |
|---|---|---|---|---|
| Серотонин, мкг/г ткани | 1,4 ± 0,2 | 4,3 ± 0,3 | 2,8 ± 0,2 | 3,1 ± 0,5 |
| p | | < 0,001 | < 0,01 | < 0,001 |

Анализ данных, полученных в условиях экспериментального исследования, позволяет считать, что развитие воспалительной реакции в зоне повреждения происходит из-за того, что снижены защитные механизмы на фоне повышения агрессивных факторов. Повреждены регуляторные механизмы, нарушается динамическое равновесие между нейрогуморальными агентами. Процесс дисрегуляторных нарушений является сложным переплетением гормональных и нервных регуляций. В более поздние сроки в процесс воспаления включается иммунная система. Таким образом, с первого часа после операции в зоне послеоперационного шва в ткани повышается содержание серотонина как медиатора воспаления. Воспаление — типический патологический процесс, который развивается при повреждении тканей и проявляется нарушением кровообращения [3].

В свете современных данных ясно, что воспалительный процесс является комплексом сложных реакций, каждая из которых может доминировать в клинико-патологической картине и которые приводят к расстройствам физического и биохимического равновесия в тканях. В начале острое воспаление, затем включаются механизмы с элементами заживления. Все это сопровождается биохимическими и клеточными изменениями, каждое из которых может доминировать в клинико-патологической картине. Три часа с начала формирования воспалительного процесса операционного шва у животных предшествует максимальным деструктивным процессам, и в этот период в поврежденной ткани происходит одновременное повышение содержание серотонина.

5-НТ, являясь медиатором воспаления, играет важную роль в развитии реакции воспаления в месте повреждения, способствуя нарушению кровотока. Микроциркуляторное русло слизистой оболочки построено по классическому типу, состоит из приводящей части, куда входят артерии, артериолы разного размера, прекапиллярные артериолы, метартериолы. Обменной части – прекапиллярный сфинктер, капилляры, сборная венула, переходящая в оттекающую часть – посткапиллярные венулы, венулы и вены.

Кровоток слизистой оболочки желудка разделяется на 3 отдела: серозный, подслизистый и собственно слизистой оболочки желудка. Во всех этих отделах кровообращение связано, но в то же время автономно. Емкость и распределение крови в разных отделах микроциркуляторного русла регулируется вазомоцией – спонтанным сужением и расширением метартериол и прекапиллярных сфинктеров. Обычно фазы сокращения и расслабления длятся от нескольких секунд до нескольких минут. Фаза дилятации более выражена – 30–260 с, фазы сокращения – 10–120 с. Интервал между фазами 2–5 с.

Наиболее значительные повреждения слизистой оболочки желудка происходят при нарушении кровотока в подслизистом слое, который одновременно обеспечивает кровоток слизистой. Снижение или повышение кровотока в серозной оболочке также компенсируется кровотоком подслизистого слоя, развитием коллатералей и открытием артериовенозных анастомозов.

На интактных животных была проведена серия исследований в которой были показаны доззависимые изменения архитектоники микроциркуляторного русла после введения серотонина (рис. 1, 2, 3, 4). Происходит сужение артериол, продолжается от 100 до 200 с (норма 10–120 с), было

зафиксировано их полное «исчезновение» Значительно расширены капилляры и сборные венулы, они полнокровны, нарушена проницаемость стенки сосудов, происходит выход форменных элементов крови в окружающую ткань с образованием обширных кровоизлияний и отека. Венулы расширены, полнокровны, стаз, наблюдается агрегация форменных элементов крови, образование тромбов, стенки сосудов легко повреждаются контактным объективом. Артерии и артериолы сужены, уменьшен приток крови, одновременно венулы и вены расширены, полнокровны, венозный застой.

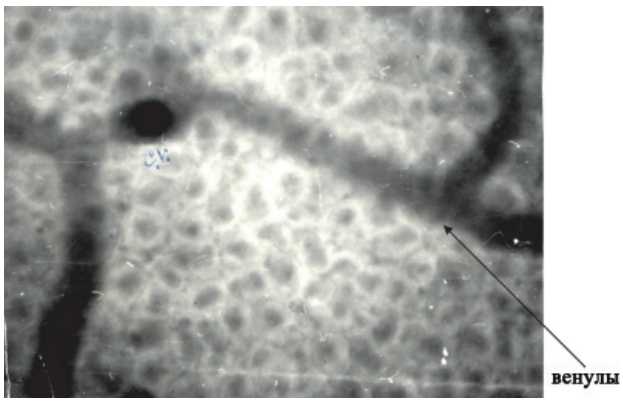


*Рис. 1. Микрососуды подслизистого слоя слизистой оболочки желудка крыс после введения серотонина в дозе 15 мг/кг, артериолы в состоянии систолы, полностью «исчезают», агрегаты в венулах. Ув. 160*

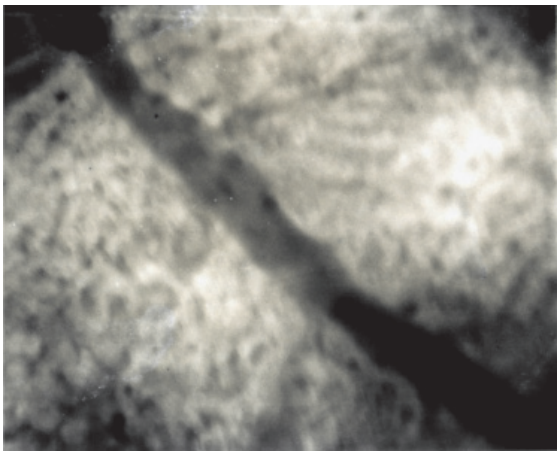

*Рис. 2. Микрососуды подслизистого слоя слизистой оболочки желудка крыс после введения серотонина 30 мг/кг. Метартериолы отсутствуют, «прерывистый» кровоток в венулах, агрегация форменных элементов крови. Ув. 160*

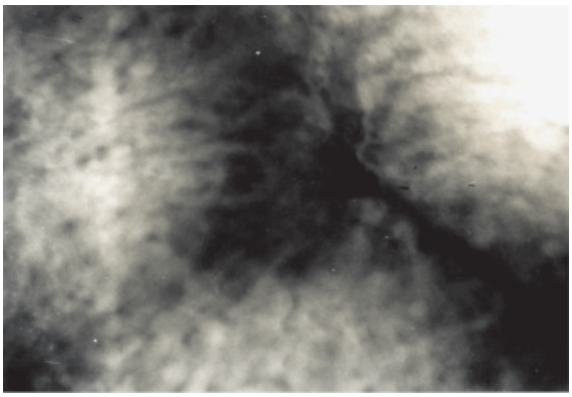

*Рис. 3. Введение серотонина (30 мг/кг). Стаз в венулах и капиллярах, обширные, слитые кровоизлияния по ходу сосудов. Ув. 100*

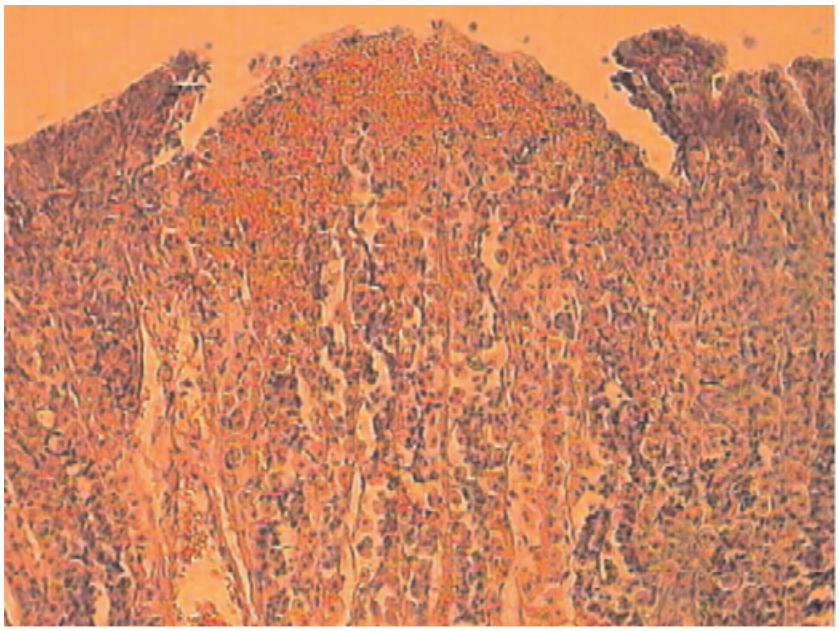

*Рис. 4. Введение серотонина (30 мг/кг), образование эрозии слизистой оболочки желудка*

Введение 5-НТ вызывает нарушение кровотока через 2–5 минут, продолжается оно 30–40 мин. Серотонин повреждает все три части микроциркуляторного русла (притекающую, обменную и оттекающую), способствует образованию повреждений слизистой оболочки желудка. При внешнем осмотре слизистая оболочка желудка отечна, слитые кровоизлияния по ходу сосудов, эрозии.

**Таблица 2**

Содержание серотонина (мкг/г ткани) в слизистой оболочке желудка у интактных животных и после внутрибрюшинного введения серотонина

| Контроль | Введение серотонина в дозе 30 мг/кг, интактным животным | 1 час после операции |
|---|---|---|
| 1, 8 ± 0,4 | 2,9 ± 0,5 | 3,9 ± 0,4 |
| P < | 0,05 | < 0,001 |

Исследования на интактных животных при введении им 5-НТ убедительно показали, что 5-НТ в вводимой дозе, которая вызывает повышение 5-НТ в слизистой оболочке желудка 2,9 ± 0,5 (табл. 2), способствует нарушению кровотока и образованию повреждений. У опытных животных в зоне операционного шва содержание 5-НТ значительно превышает его при экзогенном введении.

## Вывод

При данной экспериментальной модели доказано, что длительное нарушение кровотока в месте повреждения и окружающих тканях вызывает гипоксию, некроз и прогрессирующую энергетическую недостаточность, приводящую к метаболическим нарушениям, которые влияют на качество заживления операционной раны. Таким образом, высокое содержание серотонина не только сочетается с повышением других агрессивных факторов, но и является пусковым моментом для запуска всех повреждающих факторов.

## Список литературы

1. Бассалык Л.С. Гастрин и биогенные амины нейрогуморальной регуляции желудочной секреции в норме и патологии: автореф. дис. ... д-ра. – М., 1975.

2. Овсянников В.И. Нейромедиаторы и гормоны в желудочно-кишечном тракте (интегративные аспекты). – СПб., 2003.

3. Струков А.И. Воспаление // Общая патология человека; под ред. А.И. Струкова, В.В. Серова, Д.С. Саркисова. – М., 2002. – С. 271–353.

4. Трубицына И.Е., Чикунова Б.З., Соколова Г.Н., Дубцова Е.А., Сперанский М.Д. Соотношение БАВ в норме и в период язвообразования // Научная конференция общества гастроэнтерологов: тез. докл. конференции. – Тверь, 2002. – С. 27–29.

5. Трубицына И.Е., Царегородцева Т.М., Соколова Г.Н., Серова Т.И., Чикунова Б.З. Содержание БАВ при язвенной болезни желудка // Медицинская иммун. – 2002, – т. 4, № 2. – С. 166–167.

6. Трубицына И.Е., Чикунова Б.З., Соколова Г.Н., Рудь М.В. Соотношение содержания ацетилхолина и холинестеразной активности у больных с патологией гастродуоденальной системы // Роль ошибок природы: труды 32 научной конференции природы, цивилизации и медицины в болезнях органов пищеварения, перспективы гастроэнтерологии. – Смоленск, 2004. – С. 294–297.

7. Фролов В.А., Зотова Т.Ю., Зотов А.К. Болезнь как нарушение информационного процесса. – М., 2006 – С. 188.

## References

1. Bassalyk L.S. Gastrin i biogennye aminy nejrogumoral'noj reguljacii zheludochnoj sekrecii v norme i patologii // Avtoref. dokt. Dissertacii. – Moskva, 1975.

2. Ovsjannikov V.I. Nejromediatory i gormony v zheludochno-kishechnom trakte (integrativnye aspekty)., S-Pb., 2003.

3. Strukov A.I. //Vospalenie. v kn.: Obshhaja patologija cheloveka. Red. Strukov A.I., Serov V.V., Sarkisov D.S. M., 2002. pp. 271–353.

4. Trubicyna I.E., Chikunova B.Z., Sokolova G.N., Dubcova E.A., Speranskij M.D. Sootnoshenie BAV v norme i v period jazvoobrazovanija // Nauchnaja konferencija obshhestva gastrojenterologov: Tez. dokl. konferencii, 2002. Tver, 2002. pp. 27–29.

5. Trubicyna I.E., Caregorodceva T.M., Sokolova G.N., Serova T.I., Chikunova B.Z. Soderzhanie BAV pri jazvennoj bolezni zheludka // Medicinskaja immun. 2002, t. 4, no. 2. pp. 166–167.

6. Trubicyna I.E., Chikunova B.Z., Sokolova G.N., Rud' M.V. Sootnoshenie soderzhanija acetilholina i holinesteraznoj aktivnosti u bol'nyh s patologiej gastroduodenal'noj sistemy // Trudy 32 nauchnoj konferencii Rol' oshibok prirody prirody, civilizacii i mediciny v boleznjah organov pishhevarenija, perspektivy gastrojenterologii. Smolensk, 2004. pp. 294–297.

7. Frolov V.A., Zotova T.Ju., Zotov A.K. //Bolezn' kak narushenie informacionnogo processa. – M., 2006. pp. 188.

**Рецензенты:**

Белостоцкий Н.И., д.м.н., старший научный сотрудник лаборатории доклинических исследований, ГБУЗ «Московский клинический научно-практический центр» ДЗМ, г. Москва;

Варванина Г.Г., д.м.н., старший научный сотрудник лаборатории научно-диагностических исследований, ГБУЗ «Московский клинический научно-практический центр» ДЗМ, г. Москва.

Работа поступила в редакцию 08.09.2014.