УДК 616.341-089.86-06

ИЗУЧЕНИЕ ПРОЦЕССОВ РЕПАРАТИВНОЙ РЕГЕНЕРАЦИИ ТКАНЕЙ В ОБЛАСТИ КОМПРЕССИОННЫХ МЕЖКИШЕЧНЫХ АНАСТОМОЗОВ, СФОРМИРОВАННЫХ ПРИ ПОМОЩИ МОДИФИЦИРОВАННЫХ ИМПЛАНТАТОВ ИЗ НИТИНОЛА

Мохов Е.М., Розенфельд И.И., Маркин И.Е.

ГБОУ ВПО «Тверская государственная медицинская академия» Минздрава России, Тверь, e-mail: koch2006@mail.ru

В экспериментальном исследовании на собаках впервые при наложении компрессионного межкишечного анастомоза применён имплантат из нитинола (биметаллического сплава с эффектом термомеханической памяти формы), полученного методом термической обработки, с напылением ионов серебра и ципрофлоксацина. В опытах использовано 30 особей животных, которым накладывались тонко-тонкокишечные анастомозы «бок в бок». Группа I состояла из лигатурных анастомозов; группа II – из компрессионных анастомозов, наложенных при помощи имплантата Зиганьшина – Гюнтера; группа III – из компрессионных анастомозов, наложенных при помощи модифицированного имплантата из нитинола. Для оценки результатов работы использовались гистологический, гистохимический и морфометрический методы исследования с последующей фоторегистрацией. Оценка производилась на 1-е, 3-и, 7-е, 14-е, 21-е и 30-е сутки после операции. Статистическая обработка данных осуществлялась расчётом нормального распределения признака M ± m по F-критерию Фишера и t-критерию Стьюдента с поправкой Бонферрони ($p < 0,01$). В компрессионных анастомозах, несмотря на то, что в сроки до трёх суток имела место выраженная некротическая реакция, формирование рубца и эпителиальных структур слизистой оболочки происходило быстрее. Если в группе I полная репаративная регенерация кишечного эпителия и образование полноценного рубца отмечены только на 30-е сутки после операции, то в группах II и III это происходило к 21-м суткам, причём в ряде наблюдений в группе II восстановление слизистой оболочки было неполным. Проведённое исследование позволяет заключить, что применение нового имплантата приводит к снижению воспалительной реакции тканей, ускорению восстановительных процессов в зоне соустья с формированием на его месте полноценных слизистой оболочки и волокнистой соединительной (рубцовой) ткани.

Ключевые слова: эффект термомеханической памяти формы, модифицированный имплантат из нитинола, компрессионный межкишечный анастомоз, репаративная регенерация

STUDY PROCESS OF REPARATIVE REGENERATION TISSUE IN THE COMPRESSION INTERINTESTINAL ANASTOMOSIS FORMED USING MODIFIED IMPLANTS NITINOL

Mokhov E.M., Rozenfeld I.I., Markin I.E.

Tver State Medical Academy, Tver, e-mail: koch2006@mail.ru

In a pilot study in dogs with the first application of a compression interintestinal anastomosis applied implant of nitinol (a bimetallic alloy thermomechanical shape-memory effect) obtained by heat treatment, coated with silver ions and ciprofloxacin. The experiments used 30 individual animals, which were imposed fine-enteric anastomoses «side to side». Group I consisted of ligature anastomoses; group II – of compression anastomosis imposed using implant Ziganshina – Gunther; group III – of compression anastomosis imposed using the modified implant made of nitinol. For performance evaluation used histological, histochemical and morphometric methods, followed by photographic recording. The assessment was made on the 1 st, 3 th, 7 th, 14 th, 21 th and 30's the first day after surgery. Statistical analysis was carried out by calculation of the normal distribution of feature M ± m on F-Fisher test and t-criterion – Student with Bonferroni correction ($p < 0,01$). In compression anastomosis, in spite of the fact that the time up to three days there was a pronounced necrotic response, scar formation and epithelial structures mucosa more rapidly. If the group is full I reparative regeneration of the intestinal epithelium and the formation of scar grade marked only on the 30 th day after surgery, then in groups II and III of this happened to the 21 th day, and in a number of observations in group II mucosal recovery was incomplete. The study suggests that the use of a new implant leads to a reduction of inflammatory tissue reaction, accelerate recovery processes in the area of fistula formation in its place full of mucous membrane and fibrous connective (scar) tissue.

Keywords: thermomechanical shape memory effect, modified implant made of nitinol, compression interintestinal anastomosis, reparative regeneration

Операции на полых органах пищеварительного тракта часто связаны с необходимостью восстановления его непрерывности путём наложения межорганных анастомозов. Большой интерес представляет методика формирования таких соустий при помощи имплантатов из нитинола, разработанная группой учёных из Томска под руководством профессоров Гюнтера В.Э. и Зиганьшина Р.В. [2, 5, 7]. Предложенная ими методика, предусматривающая использование устройства из биметаллического сплава (нитинола) с эффектом термомеханической памяти формы, на сегодняшний день может рассматриваться как одна из традиционных [14, 15]. Создание анастомозов с помощью подобного рода устройств обладает определёнными преимуществами перед лигатурными и механическими (скобочными) способами соединения стенок полых органов. В то же время результаты таких вмешательств на сегодняшний день пока ещё

далеки от идеальных [3, 4], что говорит об актуальности исследований, направленных на усовершенствование данного метода.

Целью настоящего исследования явилось изучение морфологических процессов в области межкишечных анастомозов, сформированных при помощи модифицированного имплантата из нитинола.

Материал и методы исследования

Проведено экспериментальное исследование на взрослых беспородных собаках. Собака имеет схожее с человеком строение кишечника, в связи с чем и была выбрана для эксперимента [1, 6].

Исследование было одобрено этическим комитетом ГБОУ ВПО Тверской ГМА Минздрава России соответствующим протоколом. Все эксперименты на лабораторных животных были выполнены в соответствии с «Правилами проведения работ с использованием экспериментальных животных», утверждёнными приказом МЗ СССР № 755 от 12.08.1977 года и основываясь на положениях Хельсинской Декларации Всемирной Медицинской Ассоциации от 1964 года, дополненной в 1975, 1983, 1989 и 2000 годы [8, 9, 16]. Исследовательская работа проводилась на базе экспериментальной лаборатории и вивария Тверской государственной медицинской академии.

Все собаки ранее были вакцинированы от бешенства и дегельминтизированы. В опытах использовались животные массой 10–20 кг. Выбраковывались длинношёрстные особи, чрезмерно агрессивные, с кожными и другими заболеваниями, беременные, а также животные моложе 1 года и старше 6 лет. Возраст собак определялся по зубной таблице, предложенной Западнюк И.П. [8, 10, 11].

При проведении опытов использовано 30 особей животных. Они оперированы с соблюдением всех правил асептики и использованием комбинированной анестезии. Выполнялись операции на тонкой кишке с формированием межкишечных анастомозов по типу «бок в бок». Сформированные соустья разделены на 3 исследовательские группы (по 10 в каждой группе).

Группа I была представлена лигатурными анастомозами, наложенными при помощи хирургической шовной нити и кишечной иглы.

Группа II состояла из компрессионных анастомозов, сформированных традиционным имплантатом Зиганьшина – Гюнтера.

Группа III была представлена компрессионными анастомозами, сформированными при помощи модифицированного устройства с памятью формы – имплантата из нитинола, полученного методом термической обработки, с напылением ионов серебра и ципрофлоксацина.

Оценка результатов производилась на 1-е, 3-и, 7-е, 14-е, 21-е и 30-е сутки после хирургической операции. Сроки опытов определены исходя из известных на этот счёт данных литературы [2, 13, 15]. В работе использовались гистологический, гистохимический и морфометрический методы исследования с последующей фоторегистрацией.

Для решения поставленных задач участки тонкой кишки с анастомозом иссекали и фиксировали в 10% растворе нейтрального формалина (pH 7,2) в течение 12–24 часов. Далее из зоны соустий вырезали по 4 участка, в результате чего в каждой экспериментальной группе получали по 40 препаратов (всего 120 препаратов). Затем вырезанные участки повторно фиксировали в 10% нейтральном растворе формалина, после чего проводили их в изопропиловом спирте с добавлением спирта «IsoPrep» (абсолютизированный изопропанол в концентрации не ниже 99,7% – Тритон X 15 – октилфеноксиполиэтоксиэтанол) [2, 12, 13, 17] и заливали в гомогенизированную парафиновую среду «HISTOMIX», формируя блоки. Из парафиновых блоков изготавливали серийные гистотопографические препараты толщиной 5–6 мкм и окрашивали их гематоксилином и эозином. Кроме вышеуказанной методики применяли окраску по Ван Гизону и гистохимическую окраску по Вейгерту – Ван Гизону с помощью набора готовых красителей производства итальянской фирмы «Bio-Optica Milano SPA». Применение указанных гистологических окрасок относится к числу интегрированных методов выявления эластических волокон, коллагена и ядер клеток соединительной ткани [6, 15].

При изучении микроскопических препаратов оценивали динамику развития воспалительной реакции, формирования рубца в анастомозах и особенности репаративной регенерации компонентов слизистой оболочки и стенки тонкой кишки.

Микроскопическое исследование изменений в тканях, а также фоторегистрацию и морфометрические исследования проводили на едином аппаратном комплексе, который включал в себя: исследовательский тринокулярный микроскоп «Nikon Eclipse 50 i»; специализированную цифровую фотокамеру «Nikon DS – Fi 2»; персональный компьютер, работающий под управлением операционной системы «Windows 7»; специализированные морфометрические программы «NIS-Elements» и «Bio Vision Professional».

При морфометрическом исследовании гистологического материала в зоне анастомоза определяли: плотность воспалительного инфильтрата на 1-е, 7-е и 14-е сутки после хирургической операции путём подсчёта количества составляющих его клеток в 10 полях зрения при увеличении микроскопа 400 х и ширину формирующегося рубца в микрометрах [1, 10, 15].

Статистическая обработка признаков осуществлялась расчётом распределения признака $M \pm m$, где M – средняя арифметическая и m – средняя ошибка средней арифметической анализируемых показателей. Качественные признаки представлялись в виде количественных показателей. Поскольку объём выборки соответствовал закону нормального распределения, согласно тесту Шапиро – Вилка, то для оценки одинакового признака в трёх независимых группах сначала использовался параметрический F – критерий Фишера [2, 5]. При этом если выявлялось различие между исследуемыми группами (отвергалась нулевая гипотеза), то дополнительно определялось, между какими именно попарными нормально распределёнными группами (I–II; I–III; II–III) есть достоверные статистически значимые различия при помощи параметрического t-критерия Стьюдента с поправкой Бонферрони [8]. Различия считались статистически значимыми при $p < 0,01$.

Результаты исследования и их обсуждение

1-е сутки после оперативного вмешательства

В группе I (лигатурный анастомоз) в зоне наложенного соустья со стороны

кишечного края выявлялись отторжение слизистой оболочки и тканевой детрит, в ряде наблюдений отмечены обширные геморрагии при отсутствии плотного смыкания серозных оболочек (рис. 1, а). Наблюдалось выраженное демаркационное воспаление с инфильтрацией тканей нейтрофильными лейкоцитами, лимфоцитами и плазматическими клетками. В зоне воспаления имели место реактивные изменения в лимфоидных фолликулах слизистой оболочки кишки (рис. 1, б и в).

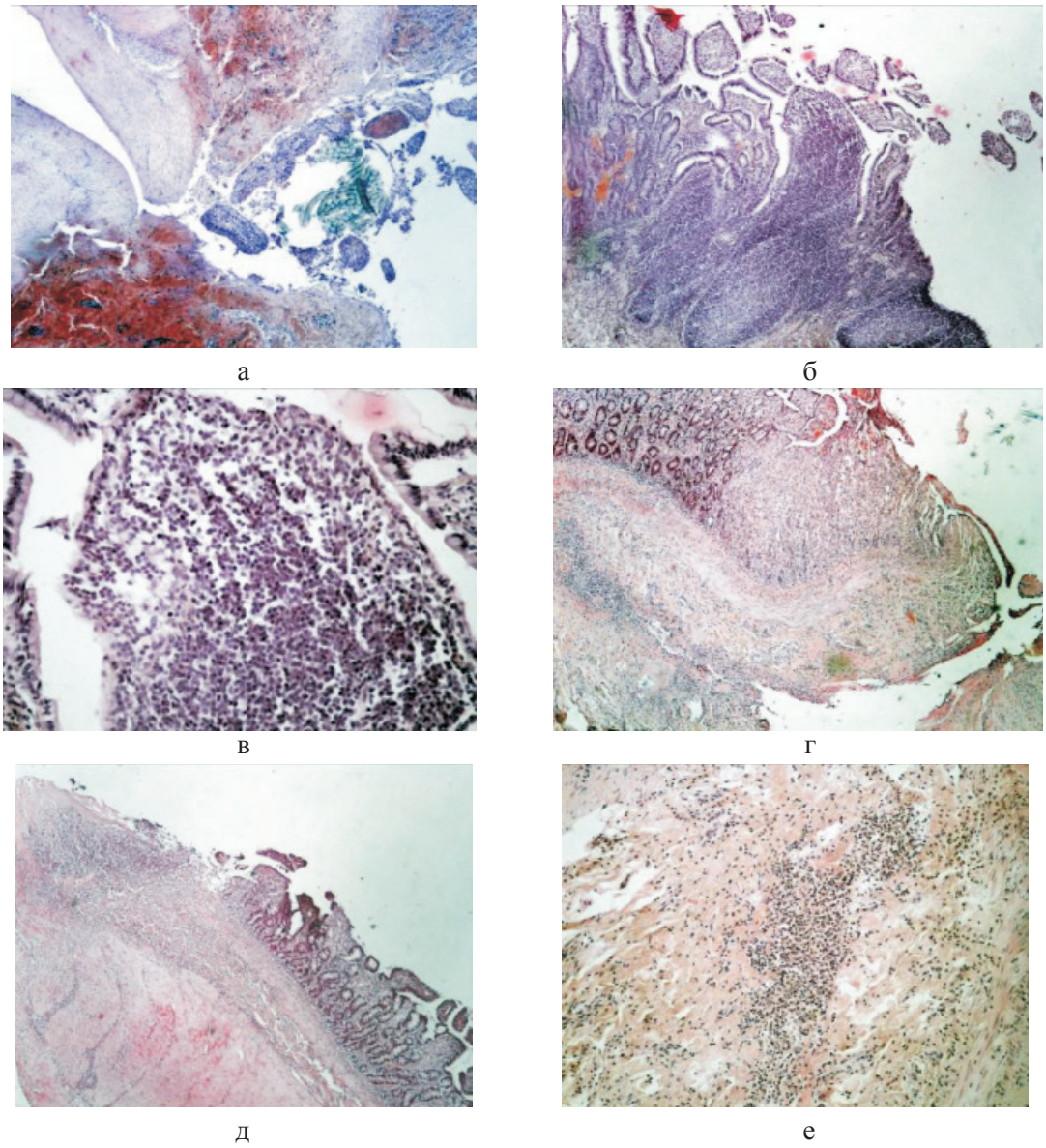

Рис. 1. 1-е сутки после операции:
а – лигатурный анастомоз. Кишечный край. Отсутствие слизистой оболочки и тканевой детрит со стороны кишечного края. Неплотное смыкание со стороны серозной оболочки. Обширные геморрагии в стенке кишки. Окраска гематоксилином и эозином (увеличение 40 х);
б – лигатурный анастомоз. Кишечный край. Зона демаркационного воспаления в строме слизистой оболочки. Окраска гематоксилином и эозином (увеличение 40 х); в – лигатурный анастомоз. Кишечный край. Реактивные изменения в лимфоидных фолликулах (деталь рис. 1 б). Окраска гематоксилином и эозином (увеличение 200 х); г – компрессионный анастомоз, сформированный имплантатом Зиганьшина – Гюнтера. Кишечный край. Отсутствие слизистой оболочки и тканевой детрит со стороны кишечного края. Наличие демаркационного воспаления. Окраска гематоксилином и эозином (увеличение 40 х); д – компрессионный анастомоз, сформированный имплантатом Зиганьшина – Гюнтера. Демаркационное воспаление в мышечном слое кишки. Окраска гематоксилином и эозином (увеличение 100 х); е – компрессионный анастомоз, сформированный новым имплантатом. Кишечный край. Отсутствие слизистой оболочки и умеренная демаркационная воспалительная инфильтрация. Окраска гематоксилином и эозином (увеличение 40 х)

В группе II (компрессионный анастомоз, сформированный с помощью имплантата Зиганьшина – Гюнтера) морфологическая картина области соустья существенных отличий от таковой при лигатурном анастомозе не имела. Со стороны кишечного края наблюдались отсутствие слизистой оболочки, тканевой детрит и выраженное демаркационное воспаление (рис. 1, г). Следует отметить, что воспалительный «лейкоцитарный вал» отмечался не только в строме слизистой, но и в мышечной оболочке (рис. 1, д).

В группе III (компрессионный анастомоз, сформированный с помощью нового имплантата) отмечено меньшее, чем в группе II, количество детрита при средней степени выраженности демаркационного воспаления (рис. 1, е).

3-е сутки после оперативного вмешательства

В группе I (лигатурный анастомоз) со стороны кишечного края соустья выявлялись массы тканевого детрита, демаркационное воспаление оставалось выраженным (рис. 2, а). Со стороны серозной оболочки тонкой кишки так же, как и на 1-е сутки, отмечались отсутствие плотного смыкания серозных оболочек, воспалительная инфильтрация, роста грануляционной ткани не отмечалось (рис. 2, б).

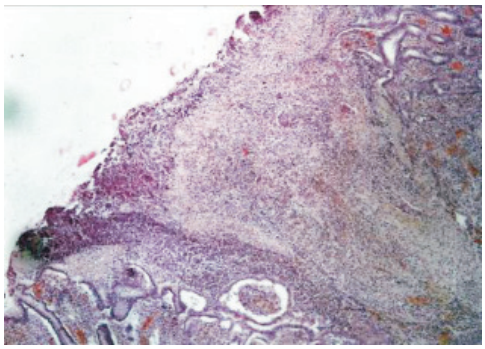

а

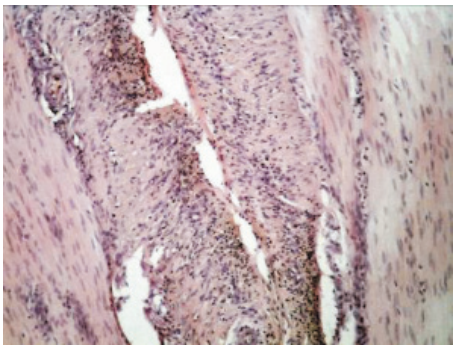

б

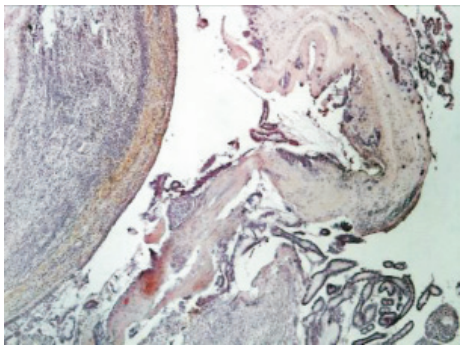

в

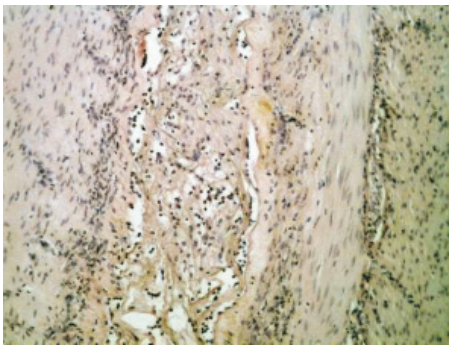

г

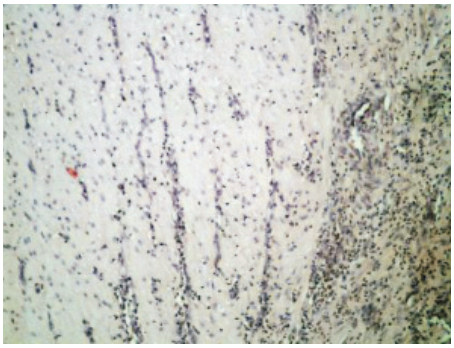

д

Рис. 2. 3-и сутки после операции: а – лигатурный анастомоз. Кишечный край. Тканевой детрит в зоне анастомоза. Сохраняется выраженная воспалительная реакция. Окраска гематоксилином и эозином (увеличение 40 х); б – лигатурный анастомоз. Край со стороны серозной оболочки тонкой кишки. Отсутствие плотного смыкания серозных оболочек тонкой кишки. Воспалительная инфильтрация. Окраска гематоксилином и эозином (увеличение 100 х); в – компрессионный анастомоз, сформированный имплантатом Зиганьшина – Гюнтера. Кишечный край. Некроз и отторжение слизистой оболочки. «Лейкоцитарный вал». Окраска гематоксилином и эозином (увеличение 40 х); г – компрессионный анастомоз, сформированный имплантатом Зиганьшина – Гюнтера. Дистрофические изменения гладкомышечных миоцитов кишечной стенки. «Лейкоцитарный вал». Окраска гематоксилином и эозином (увеличение 100 х); д – компрессионный анастомоз, сформированный новым имплантатом. Край со стороны серозной оболочки тонкой кишки. Начало образования грануляционной ткани. Ангиогенез, гистиоциты. Воспалительная инфильтрация слабо выражена. Окраска гематоксилином и эозином (увеличение 100 х)

В группе II (компрессионный анастомоз, сформированный с помощью имплантата Зиганьшина – Гюнтера) выявлялись некротические процессы со стороны кишечного края – некроз и отторжение слизистой оболочки, демаркационное воспаление в виде «лейкоцитарного вала» (рис. 2, в). В мышечном слое кишки выявлялись дистрофические изменения гладкомышечных миоцитов (рис. 2, г).

В группе III (компрессионный анастомоз, сформированный с помощью нового имплантата) отмечался активный ангиогенез и начало формирования грануляционной ткани, воспалительная инфильтрация была выражена слабее, чем в предыдущих наблюдениях (рис. 2, д).

7-е сутки после оперативного вмешательства

В группе I (лигатурный анастомоз) отмечалось начало регенерации эпителиального компонента слизистой оболочки тонкой кишки, тканевого детрита в зоне операционной раны не выявлялось, сохранялась умеренная воспалительная инфильтрация (рис. 3, а).

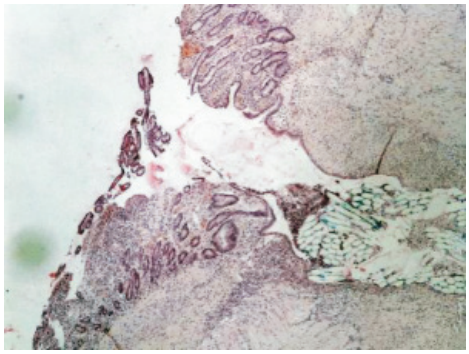

а

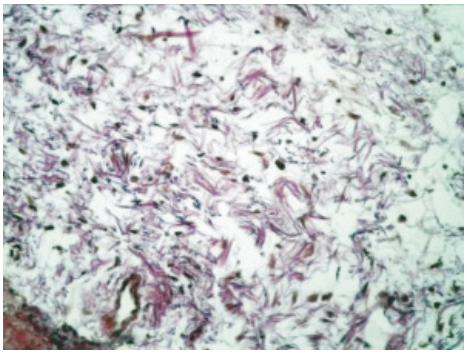

б

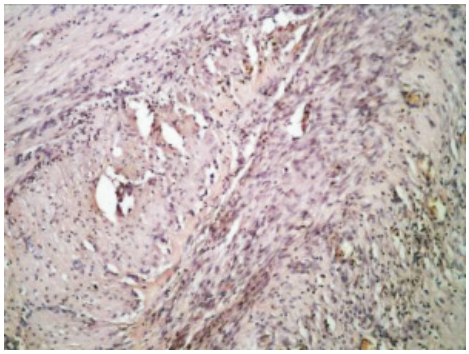

в

Рис. 3. 7-е сутки после операции: а – лигатурный анастомоз. Кишечный край. Регенерация эпителиального компонента слизистой оболочки тонкой кишки. Сохраняется умеренная воспалительная инфильтрация. Окраска гематоксилином и эозином (увеличение 40 х); б – компрессионный анастомоз, сформированный имплантатом Зиганьшина – Гюнтера. Край со стороны серозной оболочки тонкой кишки. Начало образования грануляционной ткани. Ангиогенез, гистиоциты. Воспалительная инфильтрация слабо выражена. Окраска гематоксилином и эозином (увеличение 100 х); в – компрессионный анастомоз, сформированный новым имплантатом. Образование эластических волокон в грануляционной ткани. Окраска по Вейгерту – Ван Гизону (увеличение 200 х)

В группе II (компрессионный анастомоз, сформированный с помощью имплантата Зиганьшина – Гюнтера), несмотря на достаточно выраженные некротические процессы на предыдущем сроке опыта, к 7-м суткам после операции отмечался активный ангиогенез и формирование грануляционной ткани со стороны серозной оболочки кишки (рис. 3, б).

В группе III (компрессионный анастомоз, сформированный с помощью нового имплантата) при окраске по Вейгерту – Ван Гизону выявлялось активное образование эластических волокон в грануляционной ткани на месте стыка серозных оболочек тонкой кишки (рис. 3, в).

14-е сутки после оперативного вмешательства

В группе I (лигатурный анастомоз) со стороны серозной оболочки тонкой кишки отмечался рост грануляционной ткани с началом дифференцировки её в соединительную, в отдельных наблюдениях выявлены геморрагии (рис. 4, а).

В группе II (компрессионный анастомоз, сформированный с помощью имплантата Зиганьшина – Гюнтера) со стороны серозной оболочки тонкой кишки формировался рубец с большим количеством «молодых» (рыхлых) коллагеновых волокон (рис. 4, б), что подтверждалось при окраске по Вейгерту – Ван Гизону (рис. 4, в).

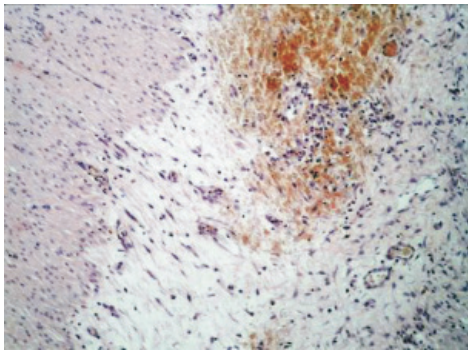

а

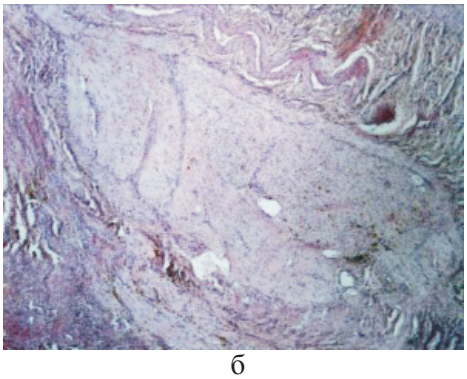

б

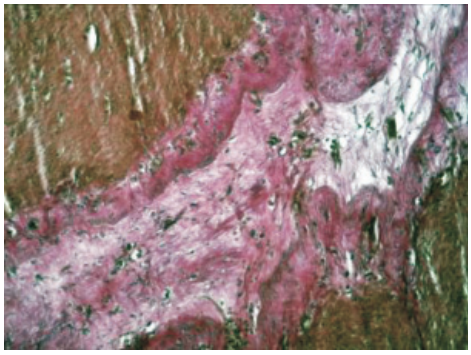

в

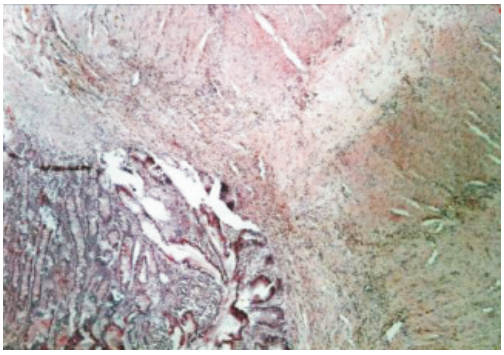

г

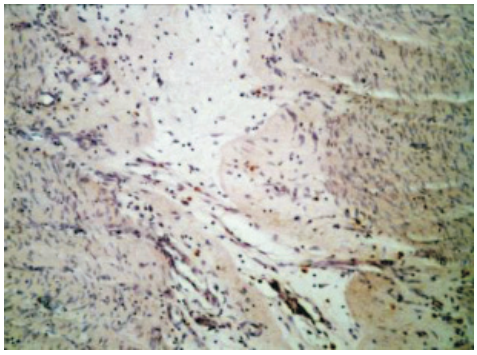

д

Рис. 4. 14-е сутки после операции: а – лигатурный анастомоз. Край со стороны серозной оболочки тонкой кишки. Начало дифференцировки грануляционной ткани в соединительную. Выявляется осложнение в виде геморрагии. Окраска гематоксилином и эозином (увеличение 100 х); б – компрессионный анастомоз, сформированный имплантатом Зиганьшина – Гюнтера. Край со стороны серозной оболочки тонкой кишки. «Молодая» (рыхлая) соединительная ткань. Окраска гематоксилином и эозином (увеличение 40 х); в – компрессионный анастомоз, сформированный имплантатом Зиганьшина – Гюнтера. «Молодая» (рыхлая) соединительная ткань. Окраска по Вейгерту – Ван Гизону (увеличение 40 х); г – компрессионный анастомоз, сформированный новым имплантатом. Кишечный край. Полная репаративная регенерация слизистой оболочки тонкой кишки. Окраска гематоксилином и эозином (увеличение 40 х); д – компрессионный анастомоз, сформированный новым имплантатом (14-е сутки). Край со стороны серозной оболочки кишки. Рубец с большим количеством рыхлых коллагеновых волокон. Окраска гематоксилином и эозином (увеличение 40 х)

В группе III (компрессионный анастомоз, сформированный с помощью нового имплантата) в ряде наблюдений уже к 14-м суткам после операции отмечалась полная репаративная регенерация слизистой оболочки кишки в зоне анастомоза (рис. 4, г), а со стороны стыка серозных оболочек кишки формировался рубец с большим количеством «молодых» (рыхлых) коллагеновых волокон (рис. 4, д).

21-е сутки после оперативного вмешательства

В группе I (лигатурный анастомоз) в ряде наблюдений полного заживления слизистой оболочки кишки не отмечалось, определялись признаки ее атрофии (рис. 5, а). При окраске по Вейгерту – Ван Гизону выявлено, что в новообразованной соединительной ткани сохраняется большое количество «молодых» (рыхлых) коллагеновых волокон (свидетельство неполного её созревания) (рис. 5, б).

В группе II (компрессионный анастомоз, сформированный с помощью имплантата Зиганьшина – Гюнтера) наблюдалось закрытие раневого дефекта слизистой оболочкой, однако в ряде наблюдений репарация последней была неполной (рис. 5, в). На месте соустья выявлялся рубец (рис. 5, г).

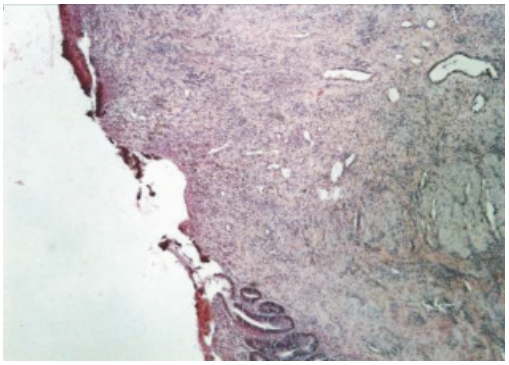

а

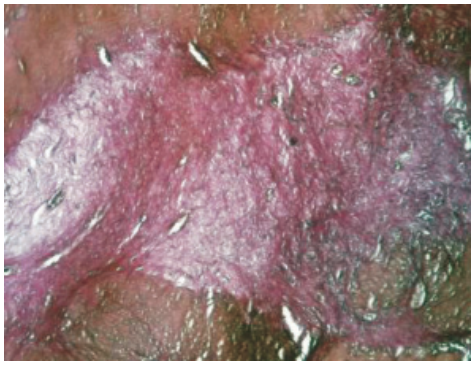

б

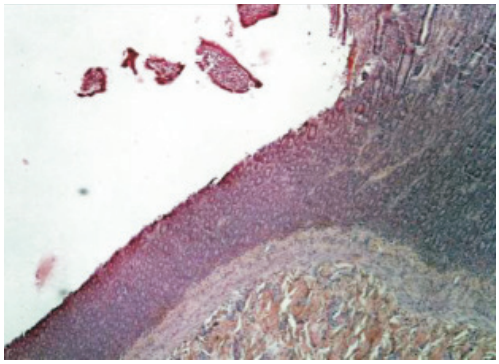

в

г

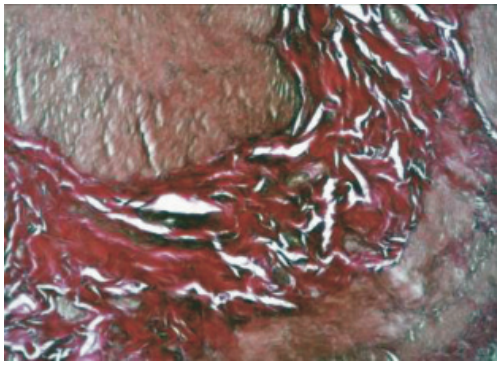

д

Рис. 5. 21-е сутки после операции: а – лигатурный анастомоз. Кишечный край. Атрофия слизистой оболочки кишки. В зоне анастомоза сохраняется дефект слизистой оболочки. Окраска гематоксилином и эозином (увеличение 40 х); б – лигатурный анастомоз. «Молодая» (рыхлая) соединительная ткань. Окраска по Вейгерту – Ван Гизону (увеличение 40 х); в – компрессионный анастомоз, сформированный имплантатом Зиганьшина – Гюнтера. Кишечный край. Репаративная регенерация слизистой оболочки тонкой кишки неполная. Окраска гематоксилином и эозином (увеличение 40 х); г – компрессионный анастомоз, сформированный имплантатом Зиганьшина – Гюнтера. Рубец на месте соустья. Окраска по Вейгерту – Ван Гизону (увеличение 100 х); д – компрессионный анастомоз, сформированный новым имплантатом. Полноценный рубец в области соединения кишечных стенок. Окраска по Вейгерту – Ван Гизону (увеличение 100 х)

В группе III (компрессионный анастомоз, сформированный с помощью нового имплантата) в области соединения кишечных стенок определялся полноценный рубец (рис. 5, д).

30-е сутки после оперативного вмешательства

В группе I (лигатурный анастомоз) в зоне соустья отмечена полная репаративная регенерация кишечного эпителия и окончательная дифференцировка грубоволокнистой соединительной ткани (рис. 6, а и б), тогда как в группе II и группе III аналогичные данные были получены уже к 21-м суткам после операции (см. выше).

Динамика плотности воспалительного инфильтрата (среднего числа его клеточных элементов в 10 полях зрения) в изученных межкишечных анастомозах представлена на гистограмме (рис. 7).

Ширина образующегося рубца и время его формирования при различных видах межкишечных анастомозов приведены в таблице.

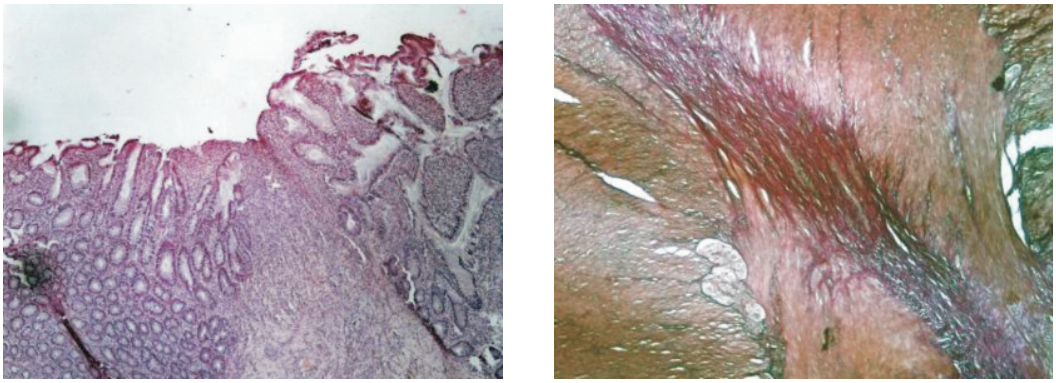

а б

Рис. 6. 30-е сутки после операции:
а – лигатурный анастомоз. Кишечный край. Полная репаративная регенерация слизистой оболочки тонкой кишки. Окраска гематоксилином и эозином (увеличение 40 х); б – лигатурный анастомоз. Сформированный рубец. Окраска по Вейгерту – Ван Гизону (увеличение 40 х)

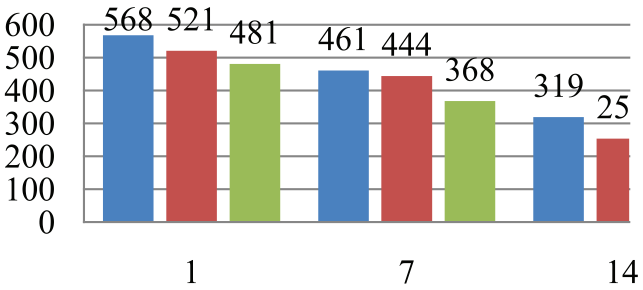

Рис. 7. Гистограмма. Динамика плотности воспалительного инфильтрата в области межкишечных анастомозов в 1-е, 7-е и 14-е сутки после операции

Ширина рубца на месте анастомоза и время его формирования

Вид межкишечного анастомоза	Ширина сформированного рубца, мкм	Время формирования соединительнотканного рубца
Группа I	1893 ± 75	30-е сутки после операции
Группа II	1381 ± 68	21-е сутки после операции
Группа III	1134 ± 54	21-е сутки после операции

Проведённое морфологическое исследование показало, что применение методики создания компрессионного анастомоза с помощью имплантата с памятью формы имеет ряд преимуществ перед традиционной методикой. В компрессионных анастомозах, несмотря на то, что в срок до трёх суток после операции имеет место выраженная некротическая реакция, восстановление слизистой оболочки и образование полноценного рубца происходит быстрее. Если в группе I полное восстановление кишечного эпителия отмечалось только на 30-е сутки после операции, то в группах II и III это происходило уже к 21-м суткам, хотя в ряде наблюдений группы II (компрессионный анастомоз, наложенный с помощью имплантата Зиганьшина – Гюнтера) регенерация слизистой была неполной. На 21-е сутки после операции на месте компрессионных соустий формировался полноценный рубец. Морфометрические исследования (определение плотности воспалительного инфильтрата в области соустья и ширины формирующегося рубца) подтвердили более быстрое снижение воспалительной реакции тканей и меньшую толщину сформированного рубца в компрессионных анастомозах. Отмеченные положительные особенности хода репаративных процессов в наибольшей степени были выражены при использовании модифицированных имплантатов из нитинола.

Заключение

Проведённое исследование позволяет заключить, что применение нового имплантата приводит к снижению воспалительной реакции тканей и к ускорению восстановительных процессов в зоне наложенного

с его помощью соустья. В связи с этим имеются все основания рекомендовать предлагаемое устройство к использованию в клинической практике.

Список литературы

1. Абуховский А.А. Теория и практика кишечного шва: монография / А.А. Абуховский; под общей редакцией А.В. Шотта, А.А. Запорожца. – Минск: БГМУ, 2013. – 168 с.

2. Артюхина Е.Г. Механический шов в хирургической практике / Е.Г Артюхина, Н.А. Кузнецов // Материалы II Международного симпозиума и I Европейского конгресса по сшивающим аппаратам (рецензия) // Хирургия. – 2012. – № 6–9. – С. 68–91.

3. Горфинкель И.В. О технике анастомозов на желудочно-кишечном тракте / И.В. Горфинкель, Ю.В. Чирков // Хирургия. – 2011. – № 5. – С. 52–65.

4. Дамбаев Г.Ц. Имплантаты из никелида титана в абдоминальной хирургии / Г.Ц. Дамбаев, В.Э. Гюнтер, М.М. Соловьёв и др. // Бюллетень Сибирской медицины. – 2007. – Т. 6, № 3. – С. 71–75.

5. Зиганьшин Р.В. Новая технология создания компрессионного анастомоза в желудочно-кишечной хирургии сверхэластичными имплантатами с памятью формы: монография / Р.В. Зиганьшин, В.Э. Гюнтер, Б.К. Гиберт и др. – Томск, 2000. – 176 с.

6. Зиганьшин, Р. В. Применение металлов с памятью формы для создания компрессионных анастомозов / Р.В. Зиганьшин, А.И. Макаров, Н.А. Бородин // Проблемы техники в медицине: тезисы докладов III Всесоюзной научно-практической конференции. – Томск, 1983. – С. 169–170.

7. Зиганьшин, Р. В. Разработка и применение устройств из сплава с памятью формы в хирургии желчевыводящих путей / Р.В. Зиганьшин, Б.К. Гиберт, В.Э. Гюнтер // Эффекты памяти формы и сверхэластичности и их применение в медицине: тезисы докладов I Всесоюзной научно-практической конференции. – Томск, 1989. – С. 97–98.

8. Кечеруков А.И. Проблема хирургического шва толстой кишки / А.И. Кечеруков, И.А. Чернов, Ф.Ш. Алиев и др. // Хирургия. – 2013. – № 8. – С. 34–51.

9. Кныш В.И. Компрессионные анастомозы в хирургии рака ободочной кишки / В.И. Кныш, В.С. Ананьев // Вестник хирургии. – 2004. – Т. 132, – № 1. – С. 52–57.

10. Курыгин А. А. Моторная функция тонкой кишки в норме и при некоторых патологических состояниях // А.А. Курыгин, В.А. Батаев, Л.Н. Сысоева. – М., 2010. – 176 с.

11. Шотт В.А. Заживления тонкокишечного анастомоза при формировании его ручным и механическим швом / В.А. Шотт, А.В. Савченко // Белорусский медицинский журнал. – 2013. – № 2. – С. 95–103.

12. Cihan A. Comparison of the experimental intestinal anastomoses performed by different surgeons / A. Cihan, Z. Acun, B. H. Ucan // Hepatogastroenterology. – 2013. – № 45, Suppl 2. – P. 225–233.

13. Gandini M. In vitro evaluation of a closed-bowel technique for one-layer hand-sewn inverting end-to-end jejunojejuanosotomy in the horse // Vet Surgery. – 20096. – Vol. 32 (5). – P. 636–643.

14. Nudelman I.L. Anastomosis performed with a memory-shaped device / I.L. Nudelman, V.V. Fuko, N. Waserberg // the American Journal of Surgery. – 2013. – Vol. 170. – P. 234–250.

15. Ola'h, A. Use of different absorbable sutures for continuous single-layer anastomosis in the gastrointestinal tract / A. Ola'h, T. Bela'gyi, G. Neuberger et al. // Dig Surgery. – 2000. – Vol. 15. – P. 423–433.

16. Wang L.F. Comparison of monolayer wide-edge continuous suture anastomosis with regular interrupted suture anastomosis at esophagogastrostomy for esophageal cancer // Zhong Liu Za Zhi. – 2010. – Vol. 15 (7). – P. 431–439.

17. Witzke J.D. Stapled versus hand sewn anastomoses in patients with small bowel injury: a changing perspective / J.D. Witzke, J.J. Kraatz, J.M. Morken et al. // Journal Trauma. – 2010. – Vol. 43, № 2. – P. 250–255.

References

1. Abuhovskij A.A. Teorija i praktika kishechnogo shva: monografija. Minsk: BGMU, 2013. 168 p.

2. Artjuhina E.G. Mehanicheskij shov v hirurgicheskoj praktike. Materialy II Mezhdunarodnogo simpoziuma. I Evropejskogo kongressa po sshivajushhim apparatam (recenzija). Hirurgija. 2012. no. 6. 9. pp. 68–91.

3. Gorfinkel I.V. O tehnike anastomozov na zheludochno-kishechnom trakte. Hirurgija. 2011. no. 5. pp. 52–65.

4. Dambaev G.C. Implantaty iz nikelida titana v abdominal'noj hirurgii. Bjulleten' Sibirskoj mediciny. 2007. T. 6, no. 3. pp. 71–75.

5. Zigan'shin, R.V. Novaja tehnologija sozdanija kompressionnogo anastomoza v zheludochno-kishechnoj hirurgii sverhjelastichnymi implantatami s pamjat'ju formy: monografija. Tomsk, 2000. 176 p.

6. Zigan'shin R.V. Primenenie metallov s pamjat'ju formy dlja sozdanija kompressionnyh anastomozov. Tezisy dokladov III Vsesojuznoj nauchno-prakticheskoj konferencii «Problemy tehniki v medicine». Tomsk, 1983. pp. 169–170.

7. Zigan'shin R.V. Razrabotka i primenenie ustrojstv iz splava s pamjat'ju formy v hirurgii zhelchevyvodjashhih putej. Tezisy dokladov I Vsesojuznoj nauchno-prakticheskoj konferencii «Jeffekty pamjati formy i sverhjelastichnosti i ih primenenie v medicine». Tomsk, 1989. pp. 97–98.

8. Kecherukov A.I. Problema hirurgicheskogo shva tolstoj kishki. Hirurgija. 2013. no. 8. pp. 34–51.

9. Knysh, V.I. Kompressionnye anastomozy v hirurgii raka obodochnoj kishki. Vestnik hirurgii. 2004. T. 132, no. 1. pp. 52–57.

10. Kurygin A.A. Motornaja funkcija tonkoj kishki v norme i pri nekotoryh patologicheskih sostojanijah. Moskva, 2010. 176 p.

11. Shott, V. A. Zazhivlenija tonkokishechnogo anastomoza pri formirovanii ego ruchnym i mehanicheskim shvom. Belorusskij medicinskij zhurnal. 2013. no. 2. pp. 95–103.

12. Cihan, A. Comparison of the experimental intestinal anastomoses performed by different surgeons. Hepatogastroenterology. 2013. no. 45, Suppl 2. pp. 225–233.

13. Gandini, M. In vitro evaluation of a closed-bowel technique for one-layer hand-sewn inverting end-to-end jejunojejuanosotomy in the horse. Vet Surgery. 20096. Vol. 32 (5). pp. 636–643.

14. Nudelman, I. L. Anastomosis performed with a memory-shaped device. The American Journal of Surgery. 2013. Vol. 170. pp. 234–250.

15. Ola'h, A. Use of different absorbable sutures for continuous single-layer anastomosis in the gastrointestinal tract. Dig Surgery. 2000. Vol. 15. pp. 423–433.

16. Wang, L. F. Comparison of monolayer wide-edge continuous suture anastomosis with regular interrupted suture anastomosis at esophagogastrostomy for esophageal cancer. 2010. Vol. 15 (7). pp. 431–439.

17. Witzke, J. D. Stapled versus hand sewn anastomoses in patients with small bowel injury: a changing perspective. Journal Trauma. 2010. Vol. 43, no. 2. pp. 250–255.

Рецензенты:

Цай Г.Е., д.м.н., профессор кафедры топографической анатомии и оперативной хирургии, ГБОУ ВПО «Тверская ГМА» Минздрава России, г. Тверь;

Киселёв В.Я., д.м.н., профессор, заведующий кафедрой травматологии и ортопедии, ГБОУ ВПО «Тверская ГМА» Минздрава России, г. Тверь.

Работа поступила в редакцию 13.05.2014