УДК 004.93'1

АЛГОРИТМ ОБНАРУЖЕНИЯ ОБРАЗОВАНИЙ В ЛЕГКИХ ЧЕЛОВЕКА НА СНИМКАХ КОМПЬЮТЕРНОГО ТОМОГРАФА С ИСПОЛЬЗОВАНИЕМ ИСКУССТВЕННОЙ НЕЙРОННОЙ СЕТИ

Максимова Е.И., Хаустов П.А.

ФГАОУ ВО «Томский политехнический университет (национальный исследовательский университет)», Томск, e-mail: YelenaMaksimova@yandex.ru

Существующие методы обнаружения образований в легких сводятся к поиску определенного вида образований на изображениях компьютерного томографа. С точки зрения качества распознавания такие подходы показывают высокий результат именно при обработке конкретных, как правило, онкологических образований на снимках компьютерного томографа. Однако при решении задачи в общем случае результативность таких методов снижается. В связи с этим появляется необходимость в разработке метода, применимого для всех типов образований в легких человека. В представленной работе был разработан набор эвристических оценок, используемый для обнаружения кластеров, соответствующих легочным долям на изображении. Для получения вектора входных признаков искусственной нейронной сети был предложен собственный метод, инвариантный к размеру кластера. Алгоритм реализован в виде консольного приложения на языке программирования C++ с использованием библиотеки компьютерного зрения с открытым исходным кодом OpenCV. Обучающая выборка для искусственной нейронной сети была сформирована из базы изображений легких человека, предоставленной медицинским учреждением. При апробации алгоритма на предоставленной базе изображений точность распознавания составила 94%. На основании полученных результатов были определены виды образований, вызвавшие наибольшие затруднения при классификации и предложены способы устранения недостатков.

Ключевые слова: компьютерная томография, образование в легких, искусственная нейронная сеть, кластеризация, вектор признаков

ALGORITHM FOR DETECTING PULMONARY NODULES USING AN ARTIFICIAL NEURAL NETWORK

Maksimova E.I., Khaustov P.A.

Tomsk Polytechnic University (National Research University), Tomsk, e-mail: YelenaMaksimova@yandex.ru

Common methods for pulmonary nodules detection on computer tomography images are based on the searching a specific type of nodules which features has been determined earlier. From the standpoint of the recognition quality, such approaches have shown good results only when processing is a specific, usually when search of cancer formations on CT scans. However, while solving the problem, in general, the effectiveness of these methods is reduced. Therefore there is a need to develop a method applicable to all types of formations in the human lungs. In the current study a set of heuristic evaluations used for the detection of clusters corresponding to the pulmonary lobes on CT scans has been developed. The method of getting feature vector used as an input signal for an artificial neural network has been proposed which is invariant to the size of the cluster. The algorithm is implemented as a console application on C ++ programming language using the tools of Open Source Computer Vision Library OpenCV. The training set for an artificial neural network has been generated from a database of CT scans of human lungs provided by the medical establishment. A recognition accuracy of 94% has been reached when testing the algorithm on the basis of provided images. Based on the obtained results of the study the types of pulmonary nodules that caused the greatest difficulties during the classification have been discovered and future improvements have been proposed.

Keywords: computed tomography, pulmonary nodules, artificial neural network, cluster analysis, feature vector

На сегодняшний день компьютерная томография (КТ) представляет собой метод неразрушающей послойной диагностики организма, использующий рентгеновское излучение. Метод основан на определении и обработке интенсивности ослабления рентгеновского излучения при прохождении через ткани, имеющие различную плотность и структуру.

Компьютерная томография является ведущим методом уточнения или выявления многих заболеваний головного мозга, легких, поджелудочной железы, надпочечников и ряда других органов. Современные компьютерные томографы – мультиспиральные, что позволяет получать снимки с высоким пространственным разрешением в различных плоскостях. Время такого обследования составляет несколько минут. Однако процесс анализа снимков и получение заключения обследования занимает значительно больше времени ввиду трудоемкости самого процесса и значительного количества пациентов, нуждающихся в проведении обследования. Более того, затраты на покупку и обслуживание томографов велики. Прежде всего, это обуславливается высокими требованиями к подобным программно-техническим комплексам, направленным на повышение точности

обследований, а также на обеспечение допустимых доз рентгеновского излучения.

Важной частью компьютерного томографа является программное обеспечение (ПО), которое так же требует значительных материальных затрат для покупки и обновления. Специализированное ПО позволяет наиболее качественно проводить процедуру обследования и последующую обработку полученных изображений. Как правило, в комплект ПО для компьютерных томографов, приобретаемых российскими медицинскими учреждениями, не входят программные модули, предназначенные для автоматизированного анализа снимков и выявления патологий [1].

На территории Российской Федерации значительное число больных нуждаются в проведении различного рода обследований при помощи компьютерного томографа. При этом ввиду высокой стоимости аппаратов лишь часть медицинских учреждений оказывает услуги по диагностике заболеваний при помощи КТ. Стоит отметить, что множество из подобных учреждений – частные. Таким образом, для проведения обследования пациент должен ждать своей очереди или обращаться в платное медицинское учреждение. Некоторые заболевания нередко выявляются при прохождении обследования с использованием КТ. К таким заболеваниям можно отнести злокачественные опухоли, которые необходимо диагностировать на ранних стадиях. Поэтому в сложившейся ситуации высокую степень актуальности имеет задача повышения скорости проведения обследований путем частичной автоматизации процесса анализа изображений КТ.

Цель и задачи исследования. Прежде чем автоматизировать процесс обнаружения образований в легких, необходимо определить их нормальное строение, а также варианты отклонения от нормы.

Легкие изображаются на компьютерных томограммах в виде двух участков низкой плотности (темных), ограниченных снаружи грудной стенкой, изнутри – средостением, снизу – диафрагмой. При анализе изображения в нормальных легких можно различить сосуды, бронхи и легочную ткань (рис. 1). Как можно заметить, внутрилегочные сосуды отчетливо видны на фоне воздухосодержащей легочной ткани. Совокупность внутрилегочных артериальных и венозных сосудов формирует легочный рисунок, который отчетливо виден в продольном, косом и поперечном сечении.

Основная задача заключается в том, чтобы выявить какую-либо закономерность расположения легочного рисунка. Одной из удобных особенностей изображений компьютерного томографа является возможность их представления в градациях серого, что существенно упрощает последующую обработку изображения. Однако, как можно заметить, строение легких человека достаточно специфично, поэтому процесс поиска и классификации частей легких, а также отклонений от нормы является трудоемким. Также стоит отметить, что каждый вид патологии легких имеет собственный набор отличительных признаков.

Инфекционные заболевания легких являются наиболее распространенными среди остальных патологий. К ним относят пневмонии, абсцесс, туберкулез (рис. 2, а, б). На томограмме изображены в виде локальных участков уплотнения легочной ткани различной формы, которые четко ограничены от неизменной легочной ткани.

Опухоли легких разделяют на первичные, происходящие из собственных тканей органов дыхания, и вторичные (метастатические), возникающие в результате переноса опухолевых клеток в легкие и других органов и тканей. Как правило, как опухоли, так и метастазы характеризуются на изображении как обширные уплотнения легочной ткани, имеющие различную структуру.

Интерстициальные заболевания легких представлены большой группой заболеваний воспалительной, опухолевой и другой природы. Все заболевания этой группы отличаются своей распространенностью в легких. Саркоидоз представляет собой полиорганное заболевание, основным признаком которого является формирование множественных гранулем вдоль лимфатических сосудов (рис. 2, в) [1, 2].

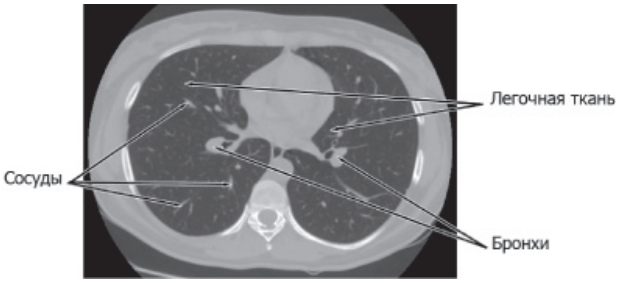

Рис. 1. Изображение здоровых легких человека на снимке КТ

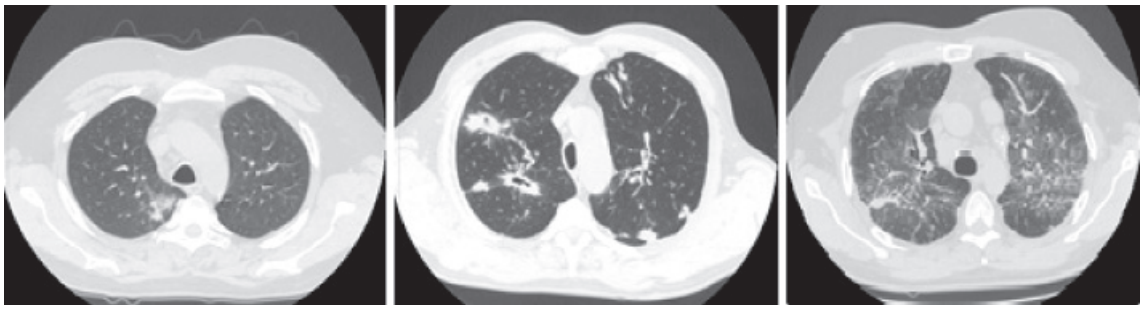

а б в

Рис. 2. Виды патологий легких человека:
а – абсцесс; б – туберкулез; в – саркоидоз

Предложенный метод. Предложенный метод состоит из нескольких ключевых этапов. К ним относятся:

- бинаризация – перевод изображения КТ в монохромное для упрощения дальнейшего процесса кластеризации;
- кластеризация – разделение бинаризированного изображения на белые и черные кластеры для определения положения легочных долей и последующей классификации кластеров внутри легочных долей;
- классификация – отнесение того или иного кластера к элементу легочного рисунка или к отклонению от нормы.

В качестве первой стадии для преобразования исходного изображения КТ в монохромное используется адаптивная бинаризация. Подобные алгоритмы основаны на использовании локальной или глобальной гистограммы яркости пикселов. В работе был использован алгоритм адаптивной бинаризации методом Оцу, реализованный в библиотеке OpenCV. Таким образом, для каждого изображения КТ определяется свой порог бинаризации.

После того как изображение было бинаризировано, его можно разделить на различные кластеры черного и белого цветов. Среди этих кластеров необходимо выделить легочные доли. В основу метода поиска легочных долей были заложены некоторые эвристические утверждения: искомые доли представлены кластерами черного цвета, должны быть расположены примерно на одной высоте, симметрично относительно центра, имея схожие размеры. Другими словами, можно рассмотреть все пары черных кластеров и, используя предложенные эвристики, определить пару кластеров, которая описывает две легочные доли. Для этого потребуется решить задачу многокритериальной оптимизации для численных характеристик, соответствующих всем предложенным эвристикам. Для этого для каждой пары кластеров черного цвета необходимо определить три вещественных значения:

- модуль разности между ординатами центров масс кластеров пары (разность высот);
- модуль разности размеров кластеров пары (разность размеров);
- модуль разности расстояний от центра масс до середины изображения (величина, характеризующая симметрию).

После чего можно упорядочить все пары по каждому из этих значений в отдельности в порядке уменьшения числового значения. Далее можно просуммировать для каждой из пар порядковые номера этой пары во всех полученных списках. Чем меньше полученная сумма, тем больше данная пара соответствует описанию легочных долей. В качестве дополнительного критерия при равенстве полученных сумм можно использовать суммарный размер пары кластеров – легочные доли занимают существенную площадь снимка компьютерного томографа, следовательно, два наиболее крупных кластера, имеющих наименьшее значение посчитанной суммы порядковых номеров, являются легочными долями [3].

Внутри черного кластера, соответствующего легочной доле, необходимо обнаружить все белые кластеры (рис. 3), среди которых могут быть как образования в легких, так и элементы легочного рисунка. Тип каждого из таких кластеров необходимо определить: элемент легочного рисунка, образование в легких, легочная жидкость и другие.

При реализации алгоритма разбиения бинаризированного изображения на кластеры использовался волновой алгоритм (алгоритм обхода в ширину для компонент четырех-связности).

На сегодняшний день существует множество подходов и алгоритмов классификации, одним из которых является использование искусственной нейронной сети. Подобная математическая модель используется для каждого из кластеров исходного изображения. На вход подается некоторый вектор числовых значений для каждого кластера – вектор признаков. На выходе

нейронной сети – единственное значение, равное или близкое к нулю, в случае отнесения текущего кластера к элементу легочного рисунка, равное или близкое к единице, в случае отнесения кластера к образованию [4].

На вход ИНС в таком случае можно подавать вектор, содержащий 360 элементов, задающий частоту встречаемости углов между вектором *Ox* и градиентом яркости для каждого кластера [5]. Таким образом, входной слой ИНС состоит из трехсот

Рис. 3. Примеры получаемых кластеров

Вектор признаков каждого кластера можно получить, используя уровни яркости пикселей из некоторой окрестности текущего пикселя. В пределах выбранной окрестности построим вектор, соответствующий направлению градиента яркости пикселей. Таким образом, для каждого пикселя изображения и его окрестности получим единственное числовое значение, выраженное в градусах и равное углу между положительным направлением оси *Ox* на исследуемом изображении и рассчитанным градиентом яркости пикселей (рис. 3). Такое значение будет принадлежать интервалу [0...359]. Полученный интервал можно использовать в качестве вектора признаков каждого кластера. Для этого необходимо определить количество таких углов для всех кластеров исследуемого изображения КТ. Стоит отметить, что подобное формирование входного вектора признаков позволяет не только идентифицировать кластер, но и получить пространство признаков одинакового размера для кластеров разного размера.

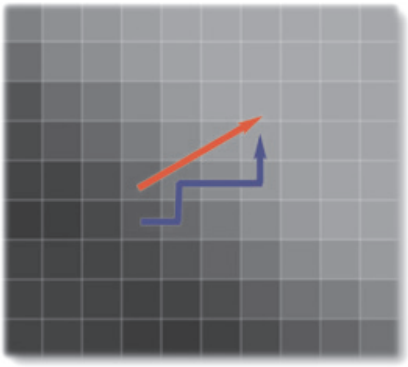

Рис. 4. Способ построения градиента яркости пикселей в окрестности

шестидесяти нейронов. Результирующее значение можно задать, используя единственный нейрон выходного слоя. Эмпирическим путем было определено, что для оптимальной работы ИНС скрытый слой должен содержать не менее двадцати нейронов. Для обучения ИНС использовался алгоритм обратного распространения ошибки. Было отмечено, что с ростом количества нейронов в скрытом слое растет число итераций, необходимых для обучения ИНС, при этом результаты работы алгоритма улучшаются несущественно. Так же было определено, что оптимальный размер окрестности пикселя, внутри которой определяется градиент яркости, не должен превышать 5×5 пикселей. Нецелесообразность использования большей границы объясняется маленькими размерами рассматриваемых кластеров.

Результаты и выводы

Результатом работы алгоритма является изображение, аналогичное исходному, на котором синим цветом обведены объекты, распознанные как образования в легких. Примеры результатов работы алгоритма представлены на рис. 5.

Для апробации предложенного алгоритма была использована база изображений одного из медицинских учреждений Томской области. Использованная база включает в себя изображения КТ с различными видами образований: пневмонии, туберкулезы, туберкулемы, абсцессы, эмфиземы, саркоидозы, рак (центральный и периферический), метастазы. На выборке из 50 изображений, включающих более 100 срезов, алгоритм в 94 % случаев безошибочно определил отсутствие образований или же обнаружил сами образования на снимке.

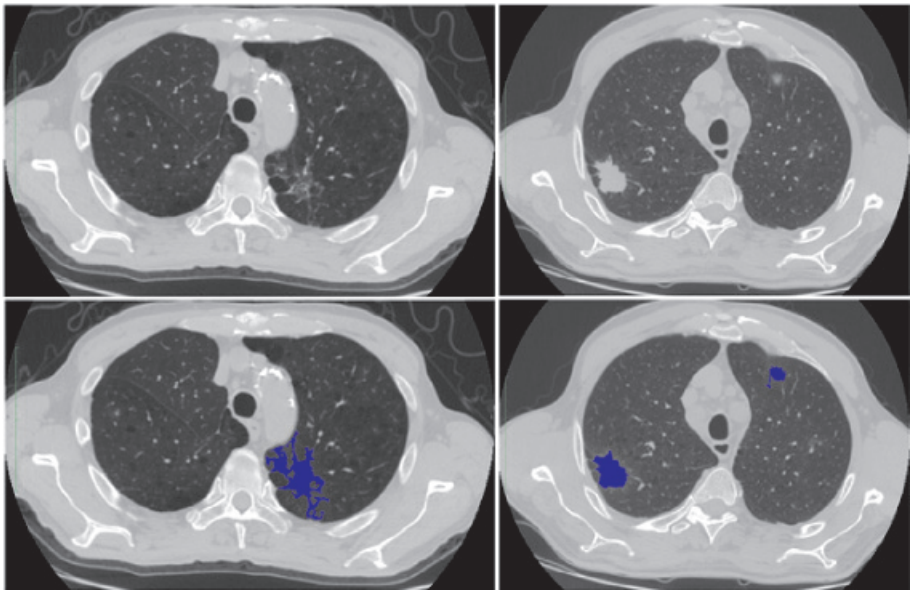

Рис. 5. Результаты обнаружения онкологических образований в легких

На оставшиеся 6 % в большинстве своем приходятся случаи, когда части бронхов или большие сосуды ошибочно принимаются за образования. Также затруднения возникают в процессе кластеризации в случаях, когда образование визуально относится к грудной стенке, средостению или диафрагме. Можно предположить, что подобный процент ошибок возникает по причине того, что классификация производится для каждого из кластеров в отдельности. Поэтому целесообразным является рассмотрение как отдельных кластеров, так и их совокупности.

Исследование КТ представляет собой серию изображений, содержащих необходимое количество срезов заданной толщины. Ввиду чего для улучшения качества распознавания планируется анализировать не только совокупность кластеров, но и межкадровые изменения легочного рисунка. Подобные изменения учитываются врачами-рентгенологами при описании исследования КТ и формировании заключения.

Список литературы

1. Андреева О.В., Исакова Л.Е. Инструменты повышения эффективности деятельности медучреждений // Проблемы управления здравоохранением. – 2002. – № 1. – С. 79–82.

2. Максимова Е.И. Использование алгоритмов кластеризации для анализа снимков компьютерного томографа // Информационные технологии в науке, управлении, социальной сфере и медицине: сборник научных трудов II Международной конференции (Томск, 19–22 Мая 2015 г). – Томск: ТПУ, 2015 – С. 874–875.

3. Reeves A., Chan A., Yankelevitz D., Henschke C., Kressler B., and Kostis W. On measuring the change in size of pulmonary nodules // IEEE Transactions on Medical Imaging. – 2006. – P. 435–450.

4. Jirapatnakul A.C., Reeves A.P., Apanasovich T.V., Biancardi A.M., Yankelevitz D.F., and Henschke C.I. Characterization of pulmonary nodules: Effects of size and feature type on reported performance // SPIE International Symposium on Medical Imaging. – Feb 2008. – P. 691–695.

5. Padma A. Nanthagopal, Sukanesh R. Wavelet statistical texture features-based segmentation and classification of brain computed tomography images // IET Image Processing. – 2013. – P. 25–32.

References

1. Andreeva O.V., Isakova L.E. *Instrumenty povysheniya ehffektivnosti deyatelnosti meduchrezhdeniy – Ways to improve the performance of medical institutions*, 2002, no. 1, pp. 79–82.

2. Maksimova E.I. *Trudy 2 Mezhdunarodnoy konferencii "Informacionnye tekhnologii v nauke, upravlenii, socialny sfere i medicine"* (Proc. 2nd Int. Conf. *"Information technologies in science, management, social sphere and medicine")*. Tomsk, 2015, pp. 874–875.

3. Reeves A., Chan A., Yankelevitz D., Henschke C., Kressler B., Kostis W. *IEEE Transactions on Medical Imaging*. 2006, no. 1, pp. 435–450.

4. Jirapatnakul A.C., Reeves A.P., Apanasovich T.V., Biancardi A.M., Yankelevitz D.F. and Henschke C.I. *SPIE International Symposium on Medical Imaging*, 2008, no. 1, pp. 691–695.

5. Padma A. Nanthagopal, Sukanesh R. *IET Image Processing*. 2013, no. 1, pp. 25–32.